

ENDOSCOPIA

VOLUMEN 38 - NÚMERO 1 / Enero-Marzo 2026 - ISSN: 0188-9893

www.endoscopia-ameg.com

Artículos originales

Resolución de la coledocolitiasis con técnicas endoscópicas en lito difícil, en un centro de referencia 1
Judith Mojica-Trejo, Julio C. Zavala-Castillo, Juan C. Silis-Cravioto, Daniel Muñoz-Fuentes y Raquel Y. López-Pérez

Ergonomía en endoscopia gastrointestinal en México: resultados de una encuesta nacional 8
Miguel A. Herrera-Servín, Ariosto H. Hernández-Lara y Santiago Philibert-Rosas

Serie de casos

Tratamiento endoscópico de lesiones de Dieulafoy con ligadura con bandas en el contexto de hemorragia de tubo digestivo alto, en un hospital de tercer nivel, serie de casos 17
Octavio E. García-Liévano, Julio C. Zavala-Castillo, Carlos Almeida-Nieto, Paola J. Montero-García, Daniel Muñoz-Fuentes, Juan C. Silis-Cravioto, Raquel Y. López-Pérez, Pedro J. Gutiérrez-Camacho, Miriam I. Torres-Ruiz y Miguel Y. Carmona-Castillo

Reportes de caso

Type 1 autoimmune pancreatitis presenting with obstructive jaundice and mimicking pancreatic cancer: a case report 21
Iván López-Méndez, and Claudia Maya-Salazar

From mouth to misfortune: esophageal perforation by a prosthetic tooth fragment. A case report 24
Adriana M. Guajardo-Montemayor, Jorge A. Gutierrez-González, Carlos Pacheco-Molina, Dario E. Medina-Muñoz, Gerardo E. Muñoz-Maldonado, Andrea M. Guillen-Graf, Joel O. Jaquez-Quintana, and Luis A. González-Torres

Síndrome de nevos azules ahulados: reporte de un caso en paciente adulta 27
Jesús A. Aguado-Valerio, Rosy N. Carmona-Pichardo, Laura Cantorán-Ramírez, Luis A. Castellón-Carbajal, Rodolfo García-Santiago, Luis D. Valdez-Vega y Rafael A. Cruz-Nieves

Abordaje diagnóstico y terapéutico en paciente con úlcera gástrica refractaria 31
Ramón A. Ruelas-Estrada, Luis D. Beltrán-Ontiveros, José L. Tamayo-de la Cuesta, Paulo C. Gómez-Castaños, Omar E. Morales-Flores, Fernando Romero-Aguilar y Erick I. Montero-Archundia



ameg[®]
Asociación Mexicana de
Endoscopia Gastrointestinal y
Colegio de Profesionistas, A.C.



PERMANER
www.permanyer.com

Tiene las **siguientes ventajas:**

- ✓ **No absorbible (<1%)**
- ✓ **Amplio espectro bacteriano** frente Gram positivos y negativos
- ✓ **Altas concentraciones** en la luz intestinal
- ✓ **No provoca alteraciones** importantes en la microbiota intestinal

Las recomendaciones para el uso de antibióticos se basan en la relación propuesta entre **el sobrecrecimiento bacteriano del intestino delgado y la malabsorción o la producción excesiva de gas.**



ARFL-01A-19 | NÚMERO DE ENTRADA: 193501202C0133

Revisar IPP:



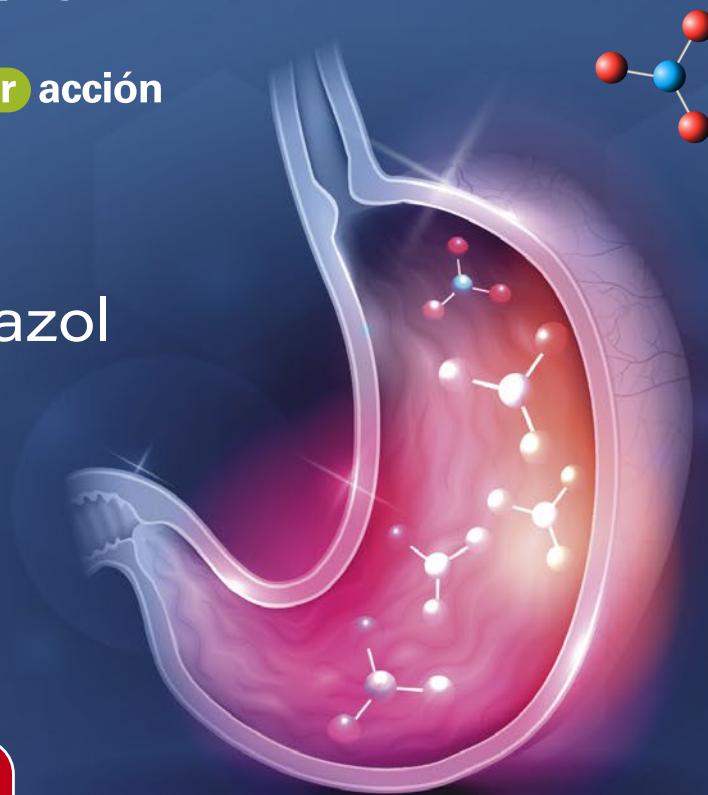Tiazopir[®]

NUEVO

menos dosis, mayor acción

Dexrabeprazol es el isómero R+ de Rabeprazol

Es un inhibidor de la bomba de protones (inhibición específica de la enzima H⁺K⁺ATPasa)



- > Úlcera gástrica
- > Úlcera duodenal activa
- > Enfermedad por reflujo gastroesofágico (ERGE) sintomática erosiva o ulcerativa ⁽¹⁾

Dosis:
1 tableta de liberación retardada de 10 mg

1 vez al día

TIAZO-01A-24

NO. DE ENTRADA: 2511032002C00002

BIBLIOGRAFÍA:

1. Abdo-Francis JM, Cabrera-Álvarez G, Martínez-Torres H, Remes-Troche JM. Efficacy and safety comparative study of dexrabeprazole vs. esomeprazole for the treatment of gastroesophageal reflux disease. Gac Med Mex. 2022;158(6):423-429. English. doi: 10.24875/GMM.M22000722. PMID: 366657136
2. Pai V, Pai N. Randomized, double-blind, comparative study of dexrabeprazole 10 mg versus rabeprazole 20 mg in the treatment of gastroesophageal reflux disease. World J Gastroenterol. 2007 Aug 14;13(30):4100-2. doi: 10.3748/wjg.v13.i30.4100. PMID: 17696229; PMCID: PMC4205312.

Revisar IPP:



Cetus[®]

Senosiain[®]

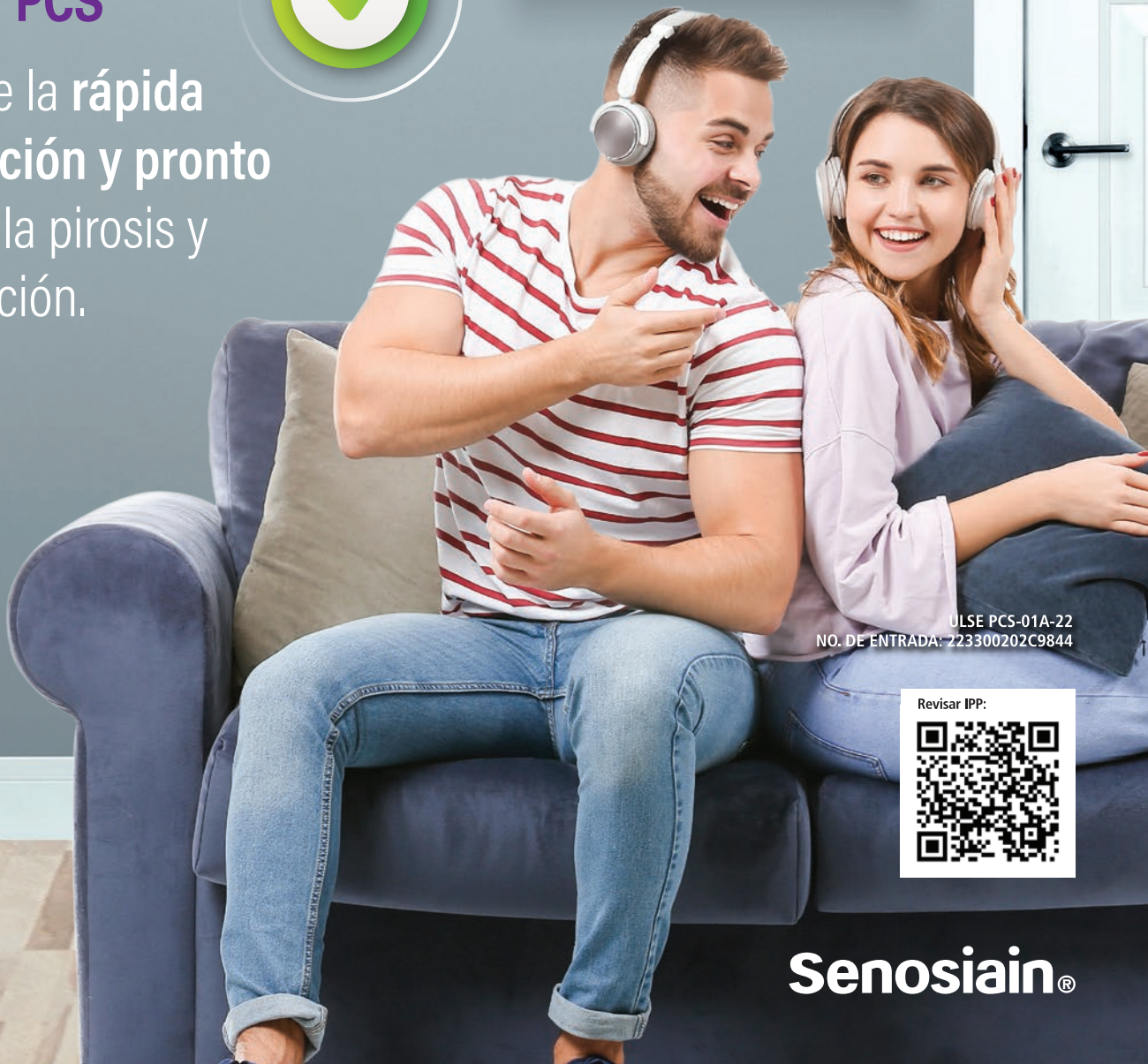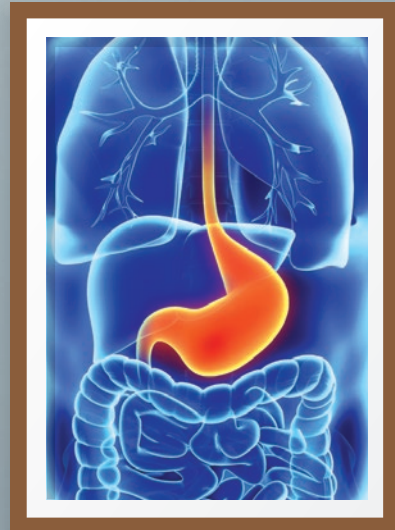
Ulsen® PCS

El IBP preciso

Es clave en el tratamiento de la Enfermedad por reflujo gastroesofágico.

Ulsen® PCS

Promueve la rápida cicatrización y pronto alivio de la pirosis y regurgitación.



ULSE PCS-01A-22
NO. DE ENTRADA: 223300202C9844

Revisar IPP:



Senosiain®

ENDOSCOPIA

www.endoscopia-ameg.com

Revista Endoscopia is indexed in:
SciELO, DOAJ, Latindex

EDITORES EN JEFE

Dra. Angélica I. Hernández Guerrero
*Servicio de Endoscopia,
Instituto Nacional de Cancerología,
Ciudad de México, México*

Dr. Juan Miguel Abdo Francis
*Gastroenterólogo, Endoscopista,
Profesorado del Internado de Pregrado,
Hospital Ángeles Acoxpa,
Ciudad de México, México*

EDITORES FUNDADORES

Dr. Antonio De la Torre Bravo

Dr. Manuel Marañón Sepúlveda

COMITÉ EDITORIAL

COMITÉ EDITORIAL NACIONAL

Dr. Rafael Barreto Zúñiga
*Depto. de Endoscopia
Gastrointestinal,
Instituto Nacional de Ciencias Médicas
y Nutrición Salvador Zubirán
Ciudad de México, México*

Dr. Jorge García Leiva
*Hospital General,
San Luis Potosí, México*

Dr. José de Jesús Herrera Esquivel
*Instituto de Enfermedades Digestivas,
Morelia, Michoacán, México*

Dr. Salvador Herrera Gómez
*Depto. de Endoscopia
Gastrointestinal,
Instituto Nacional de Ciencias Médicas
y Nutrición Salvador Zubirán,
Ciudad de México, México*

Dr. Aurelio López Colombo
*Coord. Delegacional de Investigación
en Salud,
Del. estatal del IMSS,
Puebla, México*

Dr. Miguel Ángel Ramírez Luna
*Depto. de Endoscopia Gastrointestinal,
Instituto Nacional de Ciencias Médicas
y Nutrición Salvador Zubirán,
Ciudad de México, México*

Dra. Fabiola Romano Munive
*Depto. de Endoscopia Gastrointestinal,
Práctica Privada,
Ciudad de México, México*

Dra. Nancy Aguilar Olivos
*Depto. de Endoscopia Gastrointestinal,
Hospital Fundación Clínica Médica Sur,
Ciudad de México, México*

Dr. José María Remes Troche
*Instituto de Investigaciones Médico-Biológicas,
Universidad Veracruzana, Veracruz, México*

Dr. Juan Carlos López Alvarenga
*Editor Metodología y Estadística, UNAM,
Ciudad de México, México*

Dr. Jesús Alberto Camacho Escobedo
*Hospital General de Mexicali,
Baja California Norte, México*

Dr. Fredy Chablé Montero
*Depto. de Patología,
Fundación Clínica Médica Sur,
Ciudad de México, México*

Dr. Antonio Sosa Lozano
*Editor de Radiología e Imagen,
Froedtert Memorial Lutheran Hospital,
Medical College of Wisconsin*

Dr. Guido Grajales Figueroa
*Depto. de Endoscopia, Gastrointestinal,
Instituto Nacional de Ciencias Médicas
y Nutrición Salvador Zubirán,
Ciudad de México, México*

Dr. Luis Eduardo Zamora Nava
*Depto. de Endoscopia Gastrointestinal,
Instituto Nacional de Ciencias Médicas,
y Nutrición Salvador Zubirán,
Ciudad de México, México*

Dra. Yolanda Cortés Aguilar
*Servicio de Gastroenterología y Endoscopia,
Hospital Valentín Gómez Farías, ISSSTE,
Zapopan, Jalisco, México*

Dr. Francisco Valdovinos Andraca
*Depto. de Endoscopia Gastrointestinal,
Instituto Nacional de Ciencias Médicas
y Nutrición Salvador Zubirán,
Ciudad de México, México*

Dra. Karina Olvera Obregón
*Centro Médico ABC,
Ciudad de México, México*

Dr. Gustavo López Arce Ángeles
*Depto. de Endoscopia, Hospital Juárez,
Ciudad de México, México*

COMITÉ EDITORIAL INTERNACIONAL

Dr. Everson Artífón
*Division of Gastrointestinal Endoscopy,
University of São Paulo Medical School,
São Paulo, Brazil*

Dr. Josué Barahona-Garrido
*Head of the Unit of Gastroenterology,
and Digestive Endoscopy,
Hospital Las Américas,
Guatemala City, Guatemala*

Dr. Eduardo Fenocchi
*Digestive Cancer Center,
National Cancer Institute,
Montevideo, Uruguay*

Dr. Marc Giovannini
*Dept. of Gastroenterology,
Paoli-Calmette Institute,
Marsella, Francia*

Dr. Michel Kahaleh
*Division of Gastroenterology and Hepatology,
Weill Cornell Medical College,
New York, United States*

Dr. Fauze Maluf
*Division of Gastrointestinal Endoscopy,
University of São Paulo Medical School,
São Paulo, Brazil*

Dr. John Ospina Nieto
*Pontificia Universidad Javeriana,
Bogotá, Colombia*

Dr. Carlos Robles Medranda
*Dept. of Endoscopy,
Instituto Ecuatoriano de Enfermedades Digestivas
Guayaquil, Ecuador*

Dr. Leonardo Sosa Valencia
*Centro de Investigaciones, Tecnológicas
Ecoendoscópicas (CITÉ),
Caracas, Venezuela*

Dr. Todd Baron
*Division of Gastroenterology and Hepatology,
University of North Carolina School of Medicine,
Chapel Hill, United States*

Dr. Luis Caro
*Gastroenterología Diagnóstica
y Terapéutica (GEDyT),
Ciudad Autónoma de Buenos Aires, Argentina*

Dr. Jorge Landaeta
*Servicio de Gastroenterología,
Hospital Vargas de Caracas,
Universidad Central de Venezuela,
Caracas, Venezuela*

Dr. Miguel Muñoz Navas
*Instituto de Investigación Sanitaria de Navarra
(IDISNA),
Clínica Universidad de Navarra,
Pamplona, Spain*

Dr. Isaac Rajjman
*Digestive Associates of Houston
Houston, Texas, Estados Unidos*

Dr. Roque Sáenz
*Latin American WGO and OMGE
Gastrointestinal Endoscopy Advanced
Training Center,
Clínica Alemana-Olympus-
Universidad del Desarrollo,
Santiago de Chile, Chile*

Dr. Sergio Zepeda Gómez
*Division of Gastroenterology,
University of Alberta Hospital,
Edmonton, Alberta, Canada*

Esta obra se presenta como un servicio a la profesión médica. El contenido de la misma refleja las opiniones, criterios y/o hallazgos propios y conclusiones de los autores, quienes son responsables de las afirmaciones. En esta publicación podrían citarse pautas posológicas distintas a las aprobadas en la Información Para Prescribir (IPP) correspondiente. Algunas de las referencias que, en su caso, se realicen sobre el uso y/o dispensación de los productos farmacéuticos pueden no ser acordes en su totalidad con las aprobadas por las Autoridades Sanitarias competentes, por lo que aconsejamos su consulta. El editor, el patrocinador y el distribuidor de la obra, recomiendan siempre la utilización de los productos de acuerdo con la IPP aprobada por las Autoridades Sanitarias.



PERMANYER
www.permanyer.com

© 2026 Permanyer

Mallorca, 310 – Barcelona (Cataluña), España – permanyer@permanyer.com

© 2026 Permanyer México

Temístocles, 315
Col. Polanco, Del. Miguel Hidalgo – 11560 Ciudad de México
Tel.: +52 55 2728 5183 – mexico@permanyer.com



www.permanyer.com

ISSN: 0188-9893
Ref.: 11871AMEX261

© 2026 Asociación Mexicana de Endoscopia Gastrointestinal. Publicado por Permanyer. Publicación open access bajo la licencia CC BY-NC-ND (<http://creativecommons.org/licenses/by-nc-nd/4.0/>).

Reproducciones con fines comerciales:

Sin contar con el consentimiento previo por escrito del editor, no podrá reproducirse ninguna parte de esta publicación, ni almacenarse en un soporte recuperable ni transmitirse, de ninguna manera o procedimiento, sea de forma electrónica, mecánica, fotocopiando, grabando o cualquier otro modo para fines comerciales.

Resolución de la coledocolitiasis con técnicas endoscópicas en lito difícil, en un centro de referencia

Judith Mojica-Trejo*, Julio C. Zavala-Castillo, Juan C. Silis-Cravioto, Daniel Muñoz-Fuentes y Raquel Y. López-Pérez

Departamento de Endoscopia Gastrointestinal, Hospital General de México Dr. Eduardo Liceaga, Ciudad de México, México

Resumen

Introducción: El manejo endoscópico de la coledocolitiasis mediante la colangiopancreatografía retrógrada endoscópica (CPRE) es el tratamiento estándar, pero el lito difícil es un desafío técnico. Esta dificultad surge de cálculos con gran tamaño, dureza o localización compleja, que impiden la extracción con métodos convencionales. Por ello, se recurre a técnicas avanzadas como la esfinteroplastia, la litotripsia mecánica (con canastilla de Dormia) y la colangioscopia con litotripsia electrohidráulica (colangioscopia + LEH), las cuales ofrecen buenos desenlaces, aunque la evidencia nacional es limitada. **Objetivo:** Comparar el éxito técnico de estos abordajes (esfinteroplastia, litotripsia mecánica y colangioscopia + LEH) para el lito difícil en el Hospital General de México. **Método:** Estudio observacional, retrospectivo, analítico y transversal. Se revisaron expedientes de pacientes tratados con CPRE por lito difícil entre enero de 2024 y agosto de 2025. Se recopilaron variables clínicas, del lito y del procedimiento, y se analizaron estadísticamente con pruebas como ANOVA y chi cuadrada. **Resultados:** Las técnicas se diferenciaron según las características demográficas y endoscópicas de los pacientes. Es relevante que la resolución del lito difícil fue mayor con la colangioscopia + LEH, superando el 90% de éxito. **Conclusiones:** Indican que se logró evaluar el éxito técnico de los distintos abordajes. Aunque no se observó que una técnica fuera claramente superior a todas las demás, el sistema de colangioscopia + LEH mostró una tendencia a ser el abordaje superior y más eficaz para la resolución de los casos complejos.

Palabras clave: CPRE. Lito difícil. Esfinteroplastia. Litotripsia mecánica. Litotripsia electrohidráulica.

Resolution of choledocholithiasis with endoscopic techniques in difficult stone, in a reference center

Abstract

Introduction: Endoscopic management of choledocholithiasis using endoscopic retrograde cholangiopancreatography (ERCP) is the standard treatment, but difficult stones are a technical challenge. This difficulty arises from stones that are large, hard, or complex in location, which prevent removal with conventional methods. Therefore, advanced techniques such as sphincteroplasty, mechanical lithotripsy (with Dormia basket), and cholangioscopy with electrohydraulic lithotripsy (cholangioscopy + EHL) are used. These techniques offer good outcomes, although national evidence is limited. **Objective:** To compare the technical success of these approaches (sphincteroplasty, mechanical lithotripsy, and cholangioscopy + EHL) for difficult stones at the Hospital General de México. **Method:** An observational, retrospective, analytical, and cross-sectional study. The charts of patients treated with ERCP for difficult stones between January 2024 and August 2025 were reviewed. Clinical, stone, and procedural variables were collected and statistically analyzed using ANOVA and chi-square tests.

*Correspondencia:

Judith Mojica-Trejo
E-mail: motreju25@gmail.com

Fecha de recepción: 10-10-2025
Fecha de aceptación: 04-02-2026
DOI: 10.24875/END.25000039

Disponible en internet: 29-06-2026
Endoscopia. 2026;38(1):1-7
www.endoscopia-ameg.com

0188-9893/© 2026. Asociación Mexicana de Endoscopia Gastrointestinal, publicado por Permayer México SA de CV, todos los derechos reservados.

Results: *Techniques were differentiated based on patient demographics and endoscopic characteristics. Significantly, difficult stone resolution was higher with cholangioscopy + EHL, exceeding 90% success.* **Conclusions:** *These results indicate that the technical success of the different approaches was evaluated. Although no single technique was clearly superior to all others, the cholangioscopy + EHL system tended to be superior and the most effective approach for the resolution of complex cases.*

Keywords: ERCP. Difficult stone. Sphincteroplasty. Mechanical lithotripsy. Electrohydraulic lithotripsy.

Introducción

La coledocolitiasis es una de los trastornos más frecuentes de la vía biliar. Se calcula que aproximadamente el 10 al 20% de los pacientes con coledocolitiasis sintomática la desarrollará¹. En los últimos años la colangiopancreatografía retrógrada endoscópica (CPRE) ha tenido una creciente popularidad, convirtiéndose en el manejo de elección de estos casos, y se ha incorporado en las recomendaciones de múltiples guías nacionales e internacionales por su tasa de éxito superior al 90%².

Sin embargo, existe un subgrupo de casos que presentan un escenario clínico más complejo, en el cual el tamaño del lito dificulta su manejo, entidad que se conoce como lito difícil. Mientras que el punto de corte para definir un lito de gran tamaño varía, en general se considera lito grande a aquellos mayores a 15 mm³. Adicional a esto se puede estar frente a litos difíciles en condiciones con colédocos de anatomía desfavorable, como aquellos colédocos estrechos, curvos o con alteraciones anatómicas que limitan el acceso y la visibilidad⁴.

Ante este problema, se han desarrollado diferentes estrategias endoscópicas que permiten manejar de manera segura los litos. Una de estas es la esfinteroplastia con balón, la cual consiste en la dilatación del ámpula de Váter mediante un balón neumático de gran calibre, permitiendo así el paso de los litos sin necesidad de litotripsia⁵. Otra estrategia en estos pacientes es la litotripsia, que consiste en la fragmentación del lito para su posterior extracción⁶.

Asimismo, el uso de la canastilla de Dormia ha sido cada vez más frecuente en estos casos. Este dispositivo consiste en una red de alambres flexible que se despliega en forma de canastilla al ser empujado, permitiendo la captura y posterior extracción mecánica de los litos⁷. Finalmente, otra de las estrategias existentes es la litotripsia electrohidráulica bajo colangioscopia *Spyglass*. Esta técnica consiste en dirigir una sonda que emite pulsos eléctricos de alta frecuencia en un

medio líquido, generando múltiples ondas de choque que fragmentan el lito⁸.

A pesar de que todas estas técnicas se han utilizado en múltiples cohortes de manera prometedora, existe variabilidad en sus tasas de éxito, aunque generalmente se considera que están por encima del 90%. Esta variabilidad está dada por factores como la experiencia del médico, el tamaño del lito y factores propios del paciente. Esto es de relevancia, ya que en aquellos casos donde no se resuelve la obstrucción existe un mayor riesgo de complicaciones, reintervenciones y estancia hospitalaria^{9,10}.

Aunque estas técnicas han demostrado su eficacia en diversos estudios internacionales, su implementación en hospitales públicos de México ha sido limitada, debido tanto al costo de los dispositivos como a la curva de aprendizaje necesaria para su uso óptimo. En este sentido, el Hospital General de México presenta una posición privilegiada, no solo por contar con estas estrategias, sino que además cuenta con experiencia con estas y un flujo importante de pacientes. Asimismo, es indispensable generar evidencia local que permita evaluar el rendimiento de estas estrategias en nuestra población, bajo las condiciones de infraestructura, recursos y casuística propias del sistema de salud nacional.

Objetivo

Comparar el éxito técnico de las diferentes técnicas endoscópicas utilizadas para el manejo del lito difícil en el Hospital General de México, incluyendo esfinteroplastia, litotripsia mecánica con canastilla de Dormia y colangioscopia con litotripsia electrohidráulica.

Método

Se incluyeron todos los expedientes de pacientes atendidos en nuestra institución de casos de 2024 a 2025 de pacientes mayores de 18 años, con

diagnóstico confirmado de lito difícil durante CPRE y manejados con esfinteroplastia, esfinterotomía con canastilla Dormia o sistema *Spyglass*. Se excluyeron casos con CPRE incompleta por causas ajenas a lito difícil (p. ej., alteración anatómica, sangrado activo), pacientes con antecedentes de neoplasias, anomalías anatómicas, lesión de la vía biliar (LVB) enfermedad hemolítica, pacientes con alteraciones en metabolismo del calcio o con intervenciones quirúrgicas biliares previas que limitaran la interpretación del procedimiento endoscópico.

Las variables continuas con distribución normal se presentaron con media y desviación estándar o mediana y rango intercuartil según su tipo de distribución, y las categóricas con frecuencia y porcentaje, imputando con mediana y moda, respectivamente. Para la comparación entre grupos de las variables cuantitativas se utilizaron la prueba de Kruskal-Wallis con pruebas *post hoc* de Dunn por no cumplir los supuestos paramétricos. Para la comparación de grupos entre variables cualitativas se utilizó la prueba de chi cuadrado. Para determinar factores asociados con la resolución ajustando por confusores se realizó una regresión logística multivariante. Se utilizó el *software* SPSS en su versión 26.

Resultados

Se incluyeron un total 94 expedientes. La distribución de intervenciones fue esfinteroplastia con 56 sujetos, canastilla Dormia con 20 y *Spyglass* con 18. En el análisis comparativo entre grupos no se observaron diferencias estadísticamente significativas en la edad (Fig. 1), variables antropométricas (Fig. 2) o el sexo (con un predominio de mujeres). Otros antecedentes tampoco mostraron diferencias, como la prevalencia de colecistectomía previa, ni la prevalencia y el número de CPRE previas (Fig. 3) cuando estas estaban presentes (Tabla 1).

En cuanto a la distribución del número de litos, no se observaron diferencias entre grupos al comparar de manera general, sin embargo en el caso específico de la presencia de dos litos sí se observó diferencia entre grupos, siendo más común en el grupo de *Spyglass*. La localización no difirió entre grupos, siendo en todos los casos el colédoco el lugar más frecuente. El diámetro del lito fue mayor en el grupo *Spyglass* (12.40 ± 5.5 vs. 13.91 ± 2.81 vs. 15.13 ± 3.49 ; $p = 0.019$) (Fig. 4), aunque el diámetro del colédoco no difirió entre grupos (12.55 ± 3.23 vs. 12.83 ± 4.07 vs. 13.20 ± 3.48 ; $p = 0.768$) (Fig. 5). A destacar, los intentos de

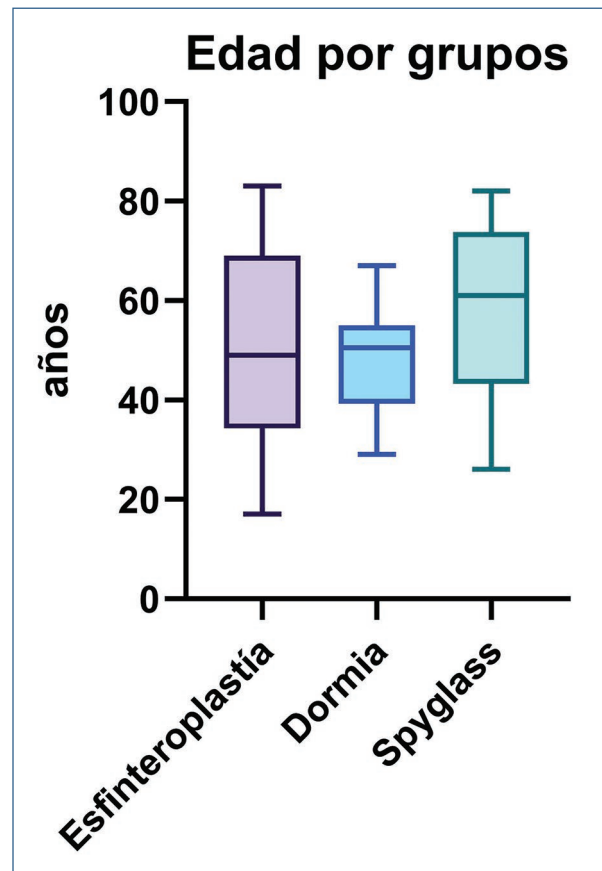


Figura 1. Distribución de la edad por el tipo de técnica.

canulación, número de barridos y el tiempo de canulación fueron similares entre grupos. La colocación de prótesis fue más frecuente en los grupos de esfinteroplastia (30.4%) y Dormia (44.4%), al comparar con *Spyglass* (5.0%) ($p = 0.019$). La resolución del procedimiento fue alta en los tres grupos (85.7 vs. 72.2 vs. 95.0%; $p = 0.140$), sin diferencias significativas y sin diferencias en la prevalencia de complicaciones (Tabla 2). Finalmente, en el análisis multivariante ninguna variable alcanzó significación estadística (Tabla 3) (Fig. 6).

Discusión

En el presente estudio lo primero que destacar fue que la efectividad de los tres procedimientos era similar a lo publicado en cohortes previas. Por ejemplo, una cohorte de 183 pacientes publicada por Minami et al. en 2020, que fueron sometidos a retiro de coledocolitiasis o estenosis no específica de la vía biliar, demostró que el porcentaje de éxito para retiro de litos fue del 92%¹¹. De manera contraria, otro

Tabla 1. Características clínicas por grupos

Variable	Esfinteroplastia (n = 56)	Dormia (n = 20)	Spyglass (n = 18)	p
Edad (años)*	49.00 ± 35	47.67 ± 9.92	57.65 ± 17.97	0.206
Sexo, n (%)				0.283
Femenino	48 (85.7%)	13 (72.2%)	18 (90.0%)	
Masculino	8 (14.3%)	5 (27.8%)	2 (10.0%)	
Peso (kg)	66.00 ± 12.0	65.64 ± 12.02	69.33 ± 10.88	0.629
Talla (m)	1.60 ± 0.07	1.61 ± 0.07	1.59 ± 0.10	0.815
IMC (kg/m ²)	26.26 ± 3.66	25.45 ± 4.41	27.42 ± 3.58	0.272
Tipo de papila, n (%)				
I	12 (21.4%)	2 (11.1%)	0 (0.0%)	0.061
II	2 (3.6%)	1 (5.6%)	0 (0.0%)	0.603
III	9 (16.1%)	2 (11.1%)	2 (10.0%)	0.743
IV	0 (0.0%)	1 (5.6%)	0 (0.0%)	0.118
V	33 (58.9%)	11 (61.1%)	18 (90.0%)	0.037
Colecistectomía previa	39 (69.9%)	15 (83.3%)	18 (90.0%)	0.137
CPRE previa, n (%)	34 (60.7%)	11 (61.1%)	14 (70.0%)	0.752
No. de CPRE previas*	1.00 ± 1.00	1.00 ± 2.00	1.00 ± 2.00	0.073

*Variables expresadas con mediana y RIQ, valor de P de la prueba de Kruskal-Wallis.
 CPRE: colangiopancreatografía retrógrada endoscópica; IMC: índice de masa corporal; p: grado de significación; RIQ: intervalo intercuartílico.

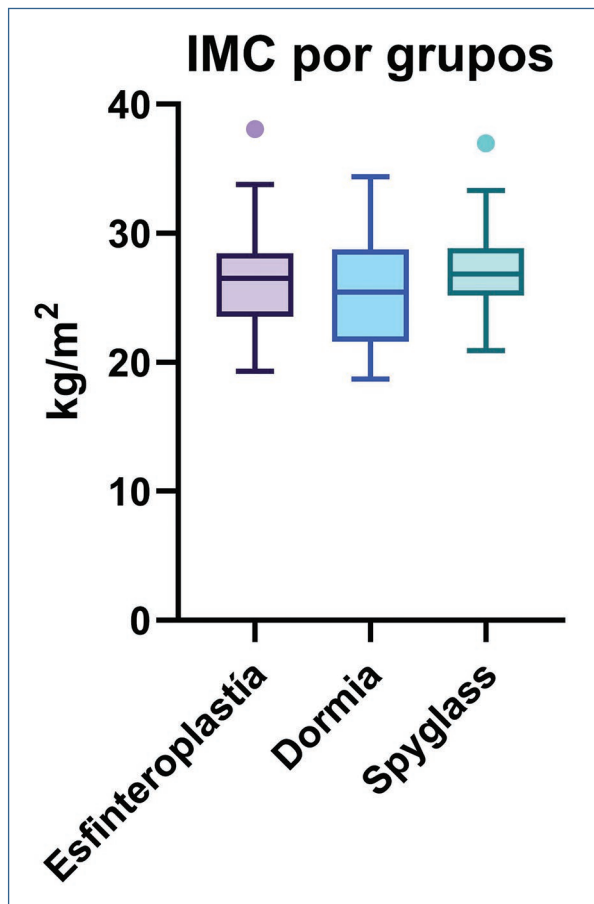


Figura 2. Distribución del índice de masa corporal (IMC) por el tipo de técnica.

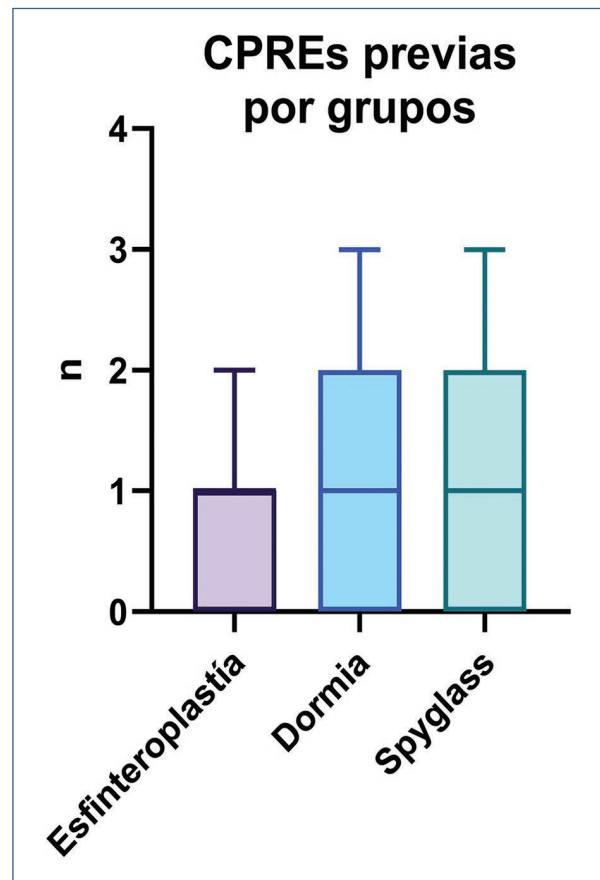


Figura 3. Número de CPRE previas realizadas a los pacientes. CPRE: colangiopancreatografía retrógrada endoscópica.

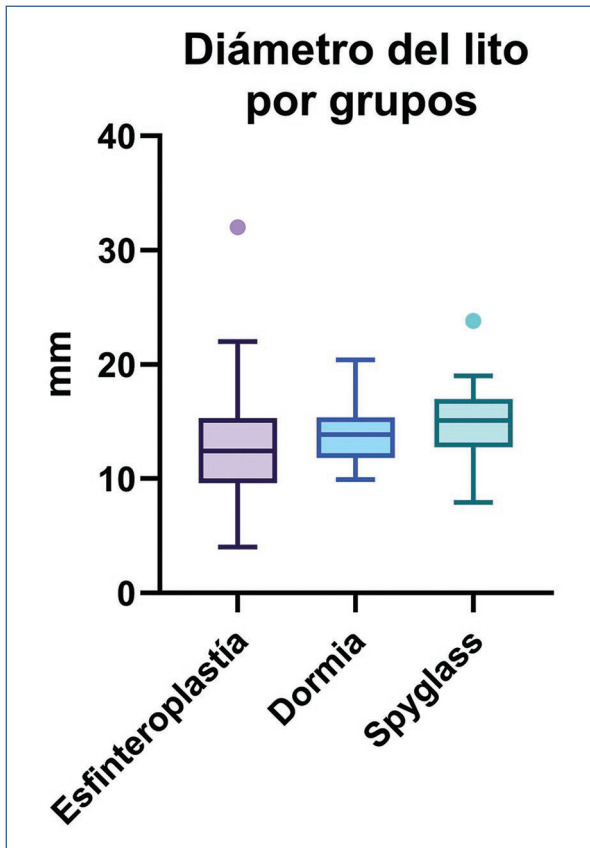


Figura 4. Diámetro del lito entre grupos.

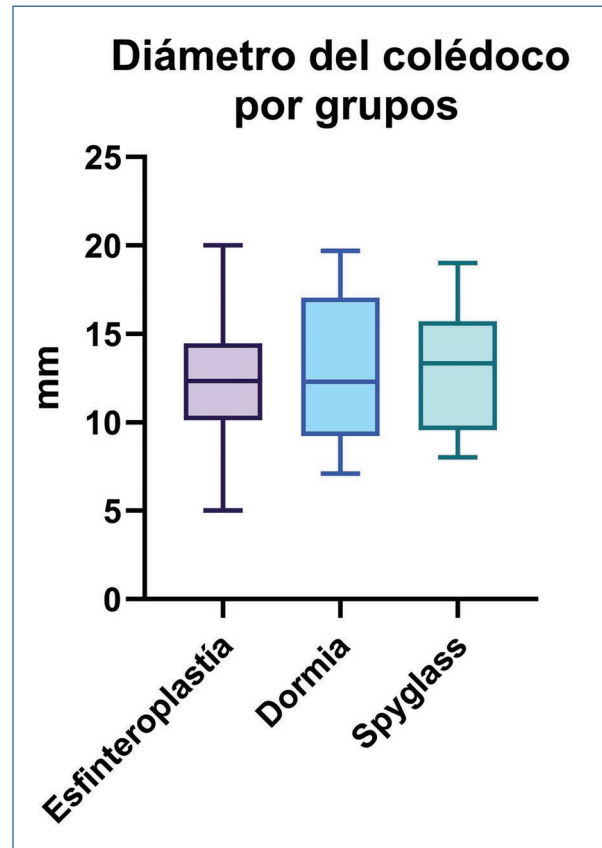


Figura 5. Diámetro del colédoco entre grupos.

estudio publicado en 2014 por Aljebreen et al., con 13 pacientes, reportó una tasa de éxito mayor a la nuestra, siendo del 100%, probablemente influido por el reducido tamaño de pacientes incluidos en el estudio¹². Finalmente, un metaanálisis con revisión sistemática por McCarty publicada en 2021, en el cual se evaluaron a pacientes con lito difícil y manejo con diferentes técnicas de litotripsia, de los cuales se incluyó el sistema *Spyglass*, se reportó una tasa de éxito del 91%¹³.

En cuanto a la esfinteroplastia, nuestra tasa de éxito (85.7%) se sitúa cerca del rango reportado en múltiples metaanálisis. Por ejemplo, uno realizado en 2014 por Jin et al. que incluyó a más de 600 pacientes, reportó que tenían una tasa de éxito del 82% a la primera sesión, llegando al 93% al realizar múltiples intervenciones². Respecto al sistema Dormia, su éxito del 72.2% fue menor al de estudios previos, como por ejemplo uno publicado por Chang et al. en 2005 que incluyó a

304 pacientes, en el cual la tasa de éxito fue de aproximadamente el 90%¹³. En cuanto a las complicaciones del *Spyglass*, el mismo estudio de Minami et al. reportó una prevalencia de efectos adversos del 17%, superior al obtenido en nuestro estudio, que en el caso específico de *Spyglass* fue del 5%¹¹. Por otro lado, las complicaciones de la esfinteroplastia fueron del 7%, porcentaje similar al del estudio realizado por Jin et al.¹⁴. Finalmente, en cuanto al sistema Dormia, en el estudio de Chang et al., la tasa de complicaciones fue del 20%¹⁵.

Aunque en nuestro modelo multivariante ningún factor se asoció de forma independiente con la resolución, la literatura describe consistentemente que el tamaño del lito (y su relación con el diámetro del colédoco distal), la impactación, la localización y el número predicen dificultad y/o fracaso de la resolución del procedimiento⁴.

Tabla 2. Características clínicas generales

Variable	Esfinteroplastia (n = 56)	Dormia (n = 20)	Spyglass (n = 18)	p
Número de litos, n (%)				0.869
1	27 (48.2%)	10 (55.6%)	7 (35.0%)	0.424
2	6 (10.7%)	1 (5.6%)	9 (45.0%)	0.001
3	9 (16.1%)	3 (16.7%)	3 (15.0%)	0.990
> 3	14 (25.0%)	4 (22.2%)	1 (5.0%)	0.156
Localización, n (%)				0.245
Colédoco	55 (98.2%)	17 (94.4%)	19 (95.5%)	
Intrahepático	2 (3.6%)	1 (5.6%)	5 (20.0%)	
Cístico	1 (1.6%)	1 (5.6%)	0 (0.0%)	
CHC	0 (0.0%)	0 (0.0%)	1 (5.0%)	
Diámetro del lito (mm)*	12.40 ± 5.5	13.91 ± 2.81	15.13 ± 3.49	0.019
Diámetro del colédoco (mm)	12.55 ± 3.23	12.83 ± 4.07	13.20 ± 3.48	0.768
Intentos de canulación, n (%)				0.709
< 5	55 (98.4%)	18 (100%)	20 (100%)	
> 5	1 (1.6%)	0 (0.0%)	0 (0.0%)	
Tiempo de canulación n, (%)				0.166
< 5 min	51 (91.1%)	18 (100%)	20 (100%)	
≥ 5 min	5 (8.9%)	0 (0.0%)	0 (0.0%)	
Colocación de prótesis, n (%)	17 (30.4%)	8 (44.4%)	1 (5.0%)	0.019
Número de barridos (n)	3.00 ± 2.00	4.00 ± 2.0	4.00 ± 1.0	0.073
Resolución, n (%)	48 (85.7%)	13 (72.2%)	19 (95.0%)	0.140
Complicaciones, n (%)	4 (7.1%)	1 (5.6%)	1 (5.0%)	0.932

CHC: conducto hepático común.

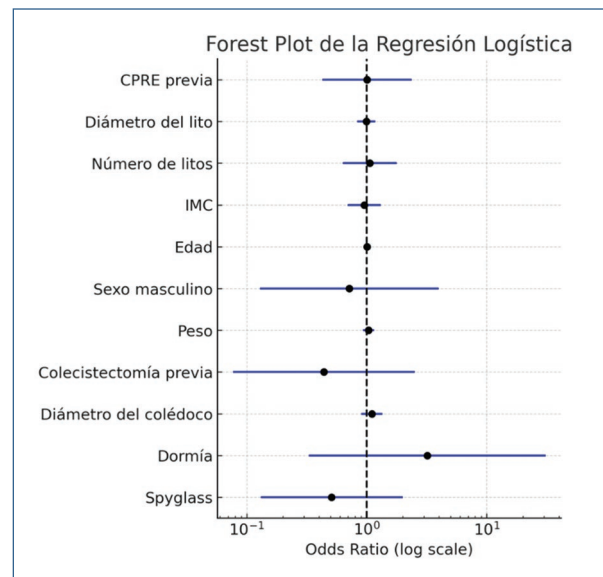
Tabla 3. Resultados de la regresión logística multivariante

Variable	OR	IC 95%	p
Spyglass*	3.188	0.329-30.928	0.317
Dormia*	0.51	0.131-1.993	0.333
Diámetro del colédoco*	1.103	0.901-1.350	0.344
Colecistectomía previa*	0.439	0.077-2.510	0.355
Peso*	1.035	0.933-1.150	0.514
Sexo masculino*	0.715	0.129-3.972	0.701
Edad*	1.008	0.968-1.049	0.712
IMC*	0.956	0.697-1.311	0.782
Número de litos [†]	1.06	0.634-1.774	0.824
Diámetro del lito [†]	0.992	0.836-1.178	0.927
CPRE previa*	1.005	0.427-2.366	0.991

*Comparación contra esfinteroplastia.

[†]Comparación contra 1 lito.

CPRE: colangiopancreatografía retrógrada endoscópica; IC 95%: intervalo de confianza del 95%; IMC: índice de masa corporal; OR: odds ratio.

**Figura 6.** Forest plot con las razones de momios obtenidas en la regresión logística. CPRE: colangiopancreatografía retrógrada endoscópica; IMC: índice de masa corporal.

Conclusión

El presente estudio evaluó el éxito técnico de diferentes abordajes endoscópicos utilizados para el manejo de litos difíciles en nuestra institución. De manera interesante, no se observó que ninguna de las técnicas fuera claramente superior a otras, sin embargo el sistema *Spyglass* tuvo una tendencia a ser superior. Mediante análisis multivariante no se identificaron factores asociados de forma significativa con mayor probabilidad de resolución.

Además, se confirmó la seguridad general de los procedimientos realizados, con una baja incidencia general de complicaciones (menos del 4%), menor a los publicados en diferentes cohortes previas. Se recomienda complementar estos hallazgos con estudios prospectivos de mayor tamaño que permitan validar estos resultados.

Financiamiento

Los autores declaran que no hubo financiamiento.

Conflicto de intereses

Los autores declara que no existe conflicto de intereses.

Consideraciones éticas

Protección de personas y animales. Los autores declaran que para esta investigación no se han realizado experimentos en seres humanos ni en animales.

Confidencialidad, consentimiento informado y aprobación ética. Los autores han obtenido la aprobación del Comité de Ética para el análisis de datos clínicos obtenidos de forma rutinaria y anonimizados. Debido a la naturaleza del estudio, no fue necesario el consentimiento informado individual. Se han seguido las recomendaciones éticas pertinentes.

Declaración sobre el uso de inteligencia artificial. Los autores declaran que no se utilizó ningún tipo de inteligencia artificial generativa para la redacción ni la creación de contenido de este manuscrito.

Referencias

1. Narula VK, Fung EC, Overby DW, Richardson W, Stefanidis D; SAGES Guidelines Committee. Clinical spotlight review for the management of choledocholithiasis. *Surg Endosc.* 2020;34(4):1482-91.
2. Johnson KD, Perisetti A, Tharian B, Thandassery R, Jamidar P, Goyal H, et al. Endoscopic retrograde cholangiopancreatography-related complications and their management strategies: a "scoping" literature review. *Dig Dis Sci.* 2020;65(2):361-75.
3. Sharma SS, Jain P. Should we redefine large common bile duct stone? *World J Gastroenterol.* 2008;14(4):651-2.
4. El Menabawey T, Mulay A, Graham D, Phillpotts S, Sethi A, Webster GJ. Predictors of success of conventional ERCP for bile duct stones and need for single-operator cholangioscopy. *Endosc Int Open.* 2023;11(10):E943-E951.
5. Mathuna PM, White P, Clarke E, Merriman R, Lennon JR, Crowe J. Endoscopic balloon sphincteroplasty (papillary dilation) for bile duct stones: efficacy, safety, and follow-up in 100 patients. *Gastrointest Endosc.* 1995;42(5):468-74.
6. Willems P, Hawes RH, Varadarajulu S. Mechanical lithotripsy for large common bile duct stones: out of practice or just out of fashion? *Clin Gastroenterol Hepatol.* 2023;21(12):3197.
7. Carbillet S, Brazier F, Fumery M, Yzet C. Electrohydraulic lithotripsy: a safe and effective technique to retrieve an impacted Dormia basket. *Endoscopy.* 2024;56(Suppl 1):E715.
8. Amaral AC, Hussain WK, Han S. Cholangioscopy-guided electrohydraulic lithotripsy versus laser lithotripsy for the treatment of choledocholithiasis: a systematic review. *Scand J Gastroenterol.* 2023;58(10):1213-20.
9. Pereira Lima JC, Arciniegas Sanmartin ID, Latrónico Palma B, Oliveira Dos Santos CE. Risk factors for success, complications, and death after endoscopic sphincterotomy for bile duct stones: a 17-year experience with 2,137 cases. *Dig Dis.* 2020;38(6):534-41.
10. Saito H, Kadono Y, Shono T, Kamikawa K, Urata A, Nasu J, et al. Factors predicting difficult biliary cannulation during endoscopic retrograde cholangiopancreatography for common bile duct stones. *Clin Endosc.* 2022;55(2):263-9.
11. Minami H, Mukai S, Sofuni A, Tsuchiya T, Ishii K, Tanaka R, et al. Clinical outcomes of digital cholangioscopy-guided procedures for the diagnosis of biliary strictures and treatment of difficult bile duct stones: a single-center large cohort study. *J Clin Med.* 2021;10(8):1638.
12. Aljebreen AM, Alharbi OR, Azzam N, Almadi MA. Efficacy of spyglass-guided electrohydraulic lithotripsy in difficult bile duct stones. *Saudi J Gastroenterol.* 2014;20(6):366-70.
13. McCarty TR, Gulati R, Rustagi T. Efficacy and safety of peroral cholangioscopy with intraductal lithotripsy for difficult biliary stones: a systematic review and meta-analysis. *Endoscopy.* 2021;53(2):110-22.
14. Jin PP, Cheng JF, Liu D, Mei M, Xu ZQ, Sun LM. Endoscopic papillary large balloon dilation vs. endoscopic sphincterotomy for retrieval of common bile duct stones: a meta-analysis. *World J Gastroenterol.* 2014;20(18):5548-56.
15. Chang WH, Chu CH, Wang TE, Chen MJ, Lin CC. Outcome of simple use of mechanical lithotripsy of difficult common bile duct stones. *World J Gastroenterol.* 2005;11(4):593-6.

Ergonomía en endoscopia gastrointestinal en México: resultados de una encuesta nacional

Miguel A. Herrera-Servín^{1*}, Ariosto H. Hernández-Lara² y Santiago Philibert-Rosas³

¹Unidad de Endoscopia, Hospital Médica Sur, Ciudad de México, México; ²Departamento de Cirugía, Hospital Ángeles Lomas, Edo. de México, México; ³Departamento de Medicina, Washington University in St. Louis School of Medicine and Public Health, St. Louis, Missouri, EE.UU.

Resumen

Introducción: Los endoscopistas dedican la mayor parte de su tiempo en procedimientos, teniendo que realizar a diario movimientos repetitivos y constantes, lo que da como resultado una prevalencia alta de lesiones musculoesqueléticas. El objetivo de este estudio es conocer las características físicas, condiciones de trabajo y la prevalencia de lesiones asociadas a procedimientos en las y los endoscopistas de México. **Método:** Se realizó una encuesta electrónica, la cual se envió por correo electrónico y código QR a todos los socios de la Asociación Mexicana de Endoscopia Gastrointestinal. **Resultados:** Contestaron la encuesta 153 socios, el 31.4% fueron mujeres, la prevalencia de dolor fue del 81.7%, los sitios más frecuentes de dolor fueron dedos de las manos 39.9%, manos 32%, hombros 28.1% y espalda baja 35.3%; el 92.8% no recibió información sobre ergonomía y el 83% consideró que la sala no se adaptó a sus características físicas o de género. **Conclusiones:** Este estudio demostró la alta prevalencia de dolor musculoesquelético en las y los endoscopistas de México invitándonos a planear las estrategias laborales y académicas que favorezcan el correcto desarrollo de los procedimientos y de nuestra salud.

Palabras clave: Dolor musculoesquelético. Ergonomía, endoscopia. Procedimientos endoscópicos.

Ergonomics in gastrointestinal endoscopy in Mexico: results of a national survey

Abstract

Introduction: Endoscopists spend most of their life time in procedures, having to perform repetitive and constant movements on a daily basis, resulting in a high prevalence of musculoskeletal injuries. The objective of this study is to know the physical characteristics, working conditions and prevalence of injuries associated with endoscopic procedures in endoscopists in Mexico. **Method:** An electronic survey was conducted which was sent by email and QR code to all members of the Mexican Association of Gastrointestinal Endoscopy. **Results:** One hundred-fifty-three members answered the survey, 31.4% were women, the prevalence of pain was 81.7%, the most frequent sites of pain were fingers 39.9%, hands 32%, shoulders 28.1% and lower back 35.3%, 92.8% did not receive information about ergonomics and 83% considered that the room did not adapt to their physical or gender characteristics. **Conclusions:** This study proved the high prevalence of musculoskeletal pain in endoscopists in Mexico, inviting us to plan work and academic strategies that favor the correct development of procedures and our health.

Keywords: Musculoskeletal pain. Ergonomics. Endoscopy. Endoscopic procedures.

*Correspondencia:

Miguel A. Herrera-Servín
E-mail: endodyt@gmail.com

Fecha de recepción: 30-01-2026
Fecha de aceptación: 21-03-2026
DOI: 10.24875/END.26000002

Disponible en internet: 29-06-2026
Endoscopia. 2026;38(1):8-16
www.endoscopia-ameg.com

0188-9893/© 2026. Asociación Mexicana de Endoscopia Gastrointestinal, publicado por Permanyer México SA de CV, todos los derechos reservados.

Introducción

La ergonomía aplicada a la endoscopia se define como el estudio de la interacción del endoscopista con su entorno de trabajo incluyendo endoscopio y sala de endoscopia¹. Incorporar los principios ergonómicos es esencial, ya que el entorno debe adaptarse al humano y no al revés², con el objetivo de disminuir el riesgo a desarrollar lesiones musculoesqueléticas y mejorar la productividad, la seguridad y la salud ocupacional del endoscopista.

La endoscopia requiere de la adquisición, retención y aplicación de destrezas complejas, de forma rápida y en entornos demandantes³. En México, estas habilidades se adquieren principalmente durante la residencia, mediante aprendizaje de adscrito a residente, entre pares o de forma autodidacta, lo que puede generar variabilidad en la técnica, y no siempre se consideran las características físicas de las y los residentes. Como consecuencia, pueden establecerse posturas y hábitos subóptimos que, si no se detectan y corrigen oportunamente, pueden persistir durante toda la vida profesional y asociarse con lesiones temporales o permanentes con posible interrupción del trabajo o incapacidad⁴.

La prevalencia de lesiones musculoesqueléticas asociadas a la endoscopia se ha reportado de entre el 39 y 89%⁵. En una encuesta de Villa et al., que incluyó a 156 residentes, el 47% reportó lesiones relacionadas con la endoscopia con mayor frecuencia en el primer año de entrenamiento (85%, $p < 0.001$)⁶. Diversos factores contribuyen a este riesgo: a) la ausencia de estandarización en la distribución de la sala y en la técnica de manipulación del endoscopio⁷; b) el tiempo y entrenamiento para dominar su uso⁸; c) los endoscopistas invierten más del 40% de su tiempo en procedimientos⁹, y d) la endoscopia se considera una actividad demandante que requiere de movimientos repetitivos, posturas incómodas, estudios prolongados, fuerzas de pinzamiento alta y sostenidas^{10,11}. Los procedimientos diagnósticos suelen requerir de movimientos más amplios, mientras que en los terapéuticos implican movimientos más finos, pero mayor demanda muscular¹². Además, existen factores individuales asociados, como: sexo femenino, estatura baja, índice de masa corporal (IMC), edad, nivel de actividad física y tamaño de manos¹³. Un componente clave es la limitada integración de ergonomía en los programas académicos¹⁴.

En México la información disponible es limitada, lo que impide dimensionar el problema y definir prioridades

de intervención para mejorar las condiciones de trabajo de las y los endoscopistas.

Objetivo

Describir las características físicas y la prevalencia de lesiones asociadas a la práctica endoscópica en endoscopistas en México; y de forma secundaria, caracterizar las condiciones laborales en sala y la exposición a las buenas prácticas de ergonomía en endoscópica.

Método

Estudio observacional, transversal, descriptivo. Se realizó una encuesta electrónica de enero a septiembre del 2025 dirigida a endoscopistas de adultos y pediatras, con 44 preguntas dividida en cuatro bloques: 1) aspectos generales, 2) aspectos físicos de la persona, 3) características del entorno/sala de endoscopia y 4) aspectos académicos. La encuesta se distribuyó vía correo electrónico con el apoyo de la Asociación Mexicana de Endoscopia Gastrointestinal (AMEG), y mediante un código QR mostrado durante actividades académicas.

Los datos se analizaron mediante estadística descriptiva. Se realizaron comparaciones descriptivas generales y por especialidad (gastroenterología vs. cirugía general) y por sexo cuando fue pertinente. Los datos estadísticos, así como las tablas y figuras se hicieron utilizando R por medio de RStudio (versión 2024.04.2).

Resultados

La encuesta fue enviada a 1,300 socios de la AMEG; respondieron 157 endoscopistas. De las especialidades troncales, 74 fueron cirujanos, 79 gastroenterólogos y 4 pediatras. Para el análisis se incluyeron únicamente gastroenterólogos y cirujanos ($n = 153$) (Tabla 1).

Características generales y condiciones laborales

De los 153 encuestados, el 68.6% ($n = 105$) fueron hombres y el 31.4% ($n = 48$) mujeres. Por especialidad, el 48.4% ($n = 74$) correspondieron a cirugía general y el 51.6% ($n = 79$) a gastroenterología. La distribución por edad fue: > 50 años 36.6% ($n = 56$), 41-50 años 32.0% ($n = 49$), 36-40 años 19.0% ($n = 29$), 31-35 años 11.8% ($n = 18$) y 25-30 años 0.7% ($n = 1$). Por sexo, en

Tabla 1. Aspectos generales

VARIABLES DEL ESTUDIO	Total (n = 153)	Hombres (n = 105)	Mujeres (n = 48)	Gastroenterología (n = 79)	Cirugía general (n = 153)
A. Demografía					
Sexo, n (%)					
Masculino	105 (68.6%)	105 (100%)	0 (0%)	50 (63.3%)	55 (74.3%)
Femenino	48 (31.4%)	0 (0%)	48 (100%)	29 (36.7%)	19 (25.7%)
Edad (rango), n (%)					
Más de 50 años	56 (36.6%)	45 (42.9%)	11 (22.9%)	31 (39.2%)	25 (33.8%)
41 a 50 años	49 (32%)	33 (31.4%)	16 (33.3%)	24 (30.4%)	25 (33.8%)
36 a 40 años	29 (19%)	14 (13.3%)	15 (31.2%)	15 (19%)	14 (18.9%)
31 a 35 años	18 (11.8%)	12 (11.4%)	6 (12.5%)	8 (10.1%)	10 (13.5%)
25 a 30 años	1 (0.7%)	1 (1%)	0 (0%)	1 (1.3%)	0 (0%)
Tipo de práctica, n (%)					
Ambos sectores	78 (51%)	52 (49.5%)	26 (54.2%)	35 (44.3%)	43 (58.1%)
Solo medicina privada	67 (43.8%)	49 (46.7%)	18 (37.5%)	40 (50.6%)	27 (36.5%)
Solo medicina pública	8 (5.2%)	4 (3.8%)	4 (8.3%)	4 (5.1%)	4 (5.4%)
Jornada laboral, n (%)					
Matutino y vespertino	97 (63.4%)	71 (67.6%)	26 (54.2%)	50 (63.3%)	47 (63.5%)
Matutino	53 (34.6%)	31 (29.5%)	22 (45.8%)	29 (36.7%)	24 (32.4%)
Nocturno o por llamado	2 (1.3%)	2 (1.9%)	0 (0%)	0 (0%)	2 (2.7%)
Vespertino	1 (0.7%)	1 (1%)	0 (0%)	0 (0%)	1 (1.4%)
IMC (categorías), n (%)					
IMC (mediana, IQR)	25.4 (24-27.8)	26.1 (24.9-28.1)	23.2 (21.9-25.6)	25.3 (23.7-27.8)	25.6 (24.2-27.7)
Bajo peso	2 (1.3%)	0 (0%)	2 (4.2%)	2 (2.5%)	0 (0%)
Normal	61 (39.9%)	30 (28.6%)	31 (64.6%)	35 (44.3%)	26 (35.1%)
Sobrepeso	67 (43.8%)	55 (52.4%)	12 (25%)	30 (38%)	37 (50%)
Obesidad	23 (15%)	20 (19%)	3 (6.2%)	12 (15.2%)	11 (14.9%)
Tamaño de guantes, n (%)					
Chico	32 (20.9%)	6 (5.7%)	26 (54.2%)	18 (22.8%)	14 (18.9%)
Mediano	75 (49%)	56 (53.3%)	19 (39.6%)	33 (41.8%)	42 (56.8%)
Grande	46 (30.1%)	43 (41%)	3 (6.2%)	28 (35.4%)	18 (24.3%)
B. Características asociadas a procedimientos					
Actividad después de la jornada endoscópica, n (%)					
Disponible 24 h	28 (18.3%)	20 (19%)	8 (16.7%)		
Va a cirugía	6 (3.9%)	5 (4.8%)	1 (2.1%)		
Va a consulta	63 (41.2%)	43 (41%)	20 (41.7%)		
Se va a descansar	56 (36.6%)	37 (35.2%)	19 (39.6%)		
Procedimientos por día, n (%)					
5 o menos estudios	89 (58.2%)	57 (54.3%)	32 (66.7%)		
Entre 6 y 10 estudios	47 (30.7%)	34 (32.4%)	13 (27.1%)		
Entre 11 y 15 estudios	12 (7.8%)	9 (8.6%)	3 (6.2%)		
Más de 15 estudios	5 (3.3%)	5 (4.8%)	0 (0%)		
Procedimientos, n (%)					
EGD	153 (100%)	105 (100%)	48 (100%)		
Colonoscopia	150 (98%)	103 (98.1%)	47 (97.9%)		
USE	19 (12.4%)	15 (14.3%)	4 (8.3%)		
Cápsula endoscópica	36 (23.5%)	27 (25.7%)	9 (18.8%)		
Enteroscopia	32 (20.9%)	26 (24.8%)	6 (12.5%)		
CPRE	110 (71.9%)	84 (80%)	26 (54.2%)		
Tercer espacio	26 (17%)	21 (20%)	5 (10.4%)		
Apoyo durante el embarazo (mujeres n = 48), n (%)					
Sí, he recibido apoyo y se ha ajustado todo para mi seguridad y condición	7 (14.6%)		7 (14.6%)	5 (17.2%)	2 (10.5%)
No, yo he tenido que pedir el apoyo	17 (35.4%)		17 (35.4%)	12 (41.4%)	5 (26.3%)
No he estado embarazada en ese periodo o bien esta pregunta no aplica	24 (50%)		24 (50%)	12 (41.4%)	12 (63.2%)

(Continúa)

Tabla 1. Aspectos generales (*continuación*)

VARIABLES DEL ESTUDIO	Total (n = 153)	Hombres (n = 105)	Mujeres (n = 48)	Gastroenterología (n = 79)	Cirugía general (n = 74)
B. Características asociadas a procedimientos					
Ejercicio y calentamiento – % Sí					
Ejercicio regular	104 (68%)	70 (66.7%)	34 (70.8%)	55 (69.6%)	49 (66.2%)
Calentamiento/estiramientos prejornada	11 (7.2%)	10 (9.5%)	1 (2.1%)	6 (7.6%)	5 (6.8%)

IMC: índice de masa corporal; IQR: intervalo intercuartílico; EGD esofagogastroduodenoscopia; USE ultrasonido endoscópico; CPRE colangiopancreatografía retrógrada endoscópica.

hombres predominó > 50 años, con el 42.9% (n = 45), mientras que en mujeres los grupos más frecuentes fueron 41-50 años, con el 33.3% (n = 16), y 36-40 años, con el 31.2% (n = 15) (Tabla 1A).

La frecuencia de trabajo semanal fue: 5-7 días 58.8% (n = 90), 2-4 días 37.9% (n = 58) y 1 día 3.3% (n = 5). En cuanto a la jornada laboral, el 63.4% (n = 97) reportó turno matutino y vespertino, el 34.6% (n = 53) solo matutino, el 0.7% (n = 1) solo vespertino y el 1.3% (n = 2) turno nocturno o por llamado.

Acorde a la experiencia como endoscopista (Tabla 2), el 6.5% (n = 10) refirió aún ser residente, el 10.5% (n = 16) tener < 5 años, el 28.8% (n = 44) tener 5-10 años y el 54.2% (n = 83) tener 11-20 años.

En relación con el tipo de práctica (Tabla 1A), el 51.0% (n = 78) reportó trabajar tanto en sector público como privado, el 43.8% (n = 67) solo privado y el 5.2% (n = 8) solo público. Por especialidad, gastroenterología reportó el 44.3% (n = 35) ambos sectores, el 50.6% (n = 40) solo privado y el 5.1% (n = 4) solo público; mientras que cirugía general reportó el 58.1% (n = 43) ambos sectores, el 36.5% (n = 27) solo privado y el 5.4% (n = 4) solo público.

Acerca el número de procedimientos (Tabla 1B), el 58.2% (n = 89) refirió realizar cinco o menos estudios al día, el 30.7% (n = 47) realizar 6-10, el 7.8% (n = 12) realizar 11-15 y el 3.3% (n = 5) realizar más de 15 estudios diarios. En cuanto a hábitos físicos, el 68.0% (n = 104) refirió realizar ejercicio regular, solo el 7.2% (n = 11) reportó realizar calentamiento/estiramientos prejornada y solo el 41.8% (n = 64) reportó tomar descansos entre estudios (Tabla 3).

Aspectos físicos de la persona

Con respecto al IMC (Tabla 1A), la mediana fue de 25.4 (24-27.8). El 58.8% (n = 90) presentó sobrepeso u obesidad, el 39.9% (n = 61) peso normal y el 1.3% (n = 2) bajo peso. En talla de guantes, el 49.0% (n = 75)

reportó mediana, el 20.9% (n = 32) chica y el 30.1% (n = 46) grande.

El 81.7% (n = 125) de los encuestados reportó dolor musculoesquelético (Tabla 3). Siendo más frecuente en mujeres que en hombres (89.6%, n = 43 vs. 78.1%, n = 82). Los sitios más afectados fueron: dedos de las manos 39.9% (n = 61), espalda baja 35.3% (n = 54), manos 32.0% (n = 49), hombros 28.1% (n = 43), espalda alta 24.8% (n = 38), pies 22.9% (n = 35), cuello 21.6% (n = 33) y ojos 15.7% (n = 24). Si los separamos por sexo; en mujeres, los sitios más reportados fueron dedos de las manos (45.8%, n = 22), manos (41.7%, n = 20), espalda baja (29.2%, n = 14) y pies (29.2%, n = 14), seguidos de hombros (22.9%, n = 11); en hombres, predominó el dolor en espalda baja (38.1%, n = 40) y dedos de las manos (37.1%, n = 39), seguido de hombros (30.5%, n = 32) y manos (27.6%, n = 29).

Por especialidad en general la prevalencia del dolor fue del 77.0% (n = 57) y en gastroenterología del 86.1% (n = 68).

En relación con el ajuste del endoscopio y la mano, el 62.7% (n = 96) refirió que sí se ajusta; el 23.5% (n = 36) reportó que no se ajusta (por ser más grande o pequeño) y el 13.7% (n = 21) indicó no haber prestado atención (Figs. 1A y B).

Mujeres

En mujeres (n = 48) (Tabla 1), la talla de guantes fue chica en el 54.2% (n = 26), mediana en el 39.6% (n = 19) y grande en el 6.2% (n = 3). El 89.6% (n = 43) refirió dolor asociado a procedimientos endoscópicos. Los cinco sitios más frecuentes de dolor fueron: dedos de las manos 45.8% (n = 22), manos 41.7% (n = 20), espalda baja 29.2% (n = 14), pies 29.2% (n = 14) y hombros 22.9% (n = 11).

En relación con ajustes de sala, el 62.5% (n = 30) refirió que no se ha considerado su condición física, 14.6% (n = 7) afirmó que sí se ha ajustado a su

Tabla 2. Características asociadas a la experiencia

VARIABLES ASOCIADAS AL ENTORNO LABORAL	Total (n = 153)	Hombres (n = 105)	Mujeres (n = 48)	Gastroenterología (n = 79)	Cirugía general (n = 74)
Endoscopia					
Años de experiencia como endoscopista, n (%)					
Aún soy residente	10 (6.5%)	6 (5.7%)	4 (8.3%)	6 (7.6%)	4 (5.4%)
Menos de 5	16 (10.5%)	8 (7.6%)	8 (16.7%)	4 (5.1%)	12 (16.2%)
5-10	44 (28.8%)	26 (24.8%)	18 (37.5%)	26 (32.9%)	18 (24.3%)
11-20	83 (54.2%)	65 (61.9%)	18 (37.5%)	43 (54.4%)	40 (54.1%)
Más de 20	0 (0%)	0 (0%)	0 (0%)	0 (0%)	0 (0%)
Días de práctica endoscopia por semana, n (%)					
1 día	5 (3.3%)	4 (3.8%)	1 (2.1%)		
2-4 días	58 (37.9%)	31 (29.5%)	27 (56.2%)		
5-7 días	90 (58.8%)	70 (66.7%)	20 (41.7%)		
Se consulta al endoscopista para ajustar la sala, n (%)					
Sí, y se hace todo lo posible	39 (25.5%)	32 (30.5%)	7 (14.6%)	13 (16.5%)	26 (35.1%)
No lo había contemplado	38 (24.8%)	23 (21.9%)	15 (31.2%)	23 (29.1%)	15 (20.3%)
Regularmente no se me pregunta y soy yo quien debe acomodar todo	76 (49.7%)	50 (47.6%)	26 (54.2%)	43 (54.4%)	33 (44.6%)
Percepción y apoyo, n (%)					
¿Debe la ergonomía formar parte del currículo formal?	144 (94.1%)	96 (91.4%)	48 (100%)	75 (94.9%)	69 (93.2%)
¿Es necesaria una guía mexicana de ergonomía en endoscopia?	135 (88.2%)	89 (84.8%)	46 (95.8%)	69 (87.3%)	66 (89.2%)
¿Tiene ayuda disponible?	93 (60.8%)	64 (61%)	29 (60.4%)	53 (67.1%)	40 (54.1%)
¿Tiene equipo capacitado?	127 (83%)	90 (85.7%)	37 (77.1%)	69 (87.3%)	58 (78.4%)

condición de peso/talla, y el 22.9% (n = 11) indicó no haberlo contemplado. En cuanto al ajuste del endoscopio, el 50.0% (n = 24) refirió que el endoscopio no se ajusta a su mano, el 31.2% (n = 15) indicó que sí se ajusta y el 18.8% (n = 9) refirió no haber prestado atención. El 50.0% (n = 24) reportó haber estado embarazada durante su periodo de formación o actual; de estas, el 35.4% (n = 17) reportó que no recibió apoyo especial o que tuvo que pedirlo durante su trabajo (Tabla 2).

Aspectos académicos

Con respecto al conocimiento sobre ergonomía y su aplicación, el 92.8% (n = 142) refirió no haber recibido información sobre el tema. El 83.0% (n = 127) consideró que la sala o el entorno académico no se adaptó a sus características físicas o de género, mientras que el 17.0% (n = 26) refirió que sí se adaptaron. Actualmente, el 49.7% (n = 76) reportó que no se le pregunta sobre acomodar la sala y que debe hacerlo por cuenta propia, el 25.5% (n = 39) refirió que hace todo lo posible por adaptar el entorno, y el 24.8% (n = 38) indicó que no lo había contemplado. Finalmente, el 94.1%

(n = 144) consideró necesario integrar ergonomía durante la formación académica y 88.2% (n = 135) consideró necesaria una guía mexicana sobre ergonomía en endoscopia (Tabla 2).

Discusión

Esta encuesta nacional ofrece un diagnóstico situacional sobre la importancia y la necesidad de incorporar ergonomía en endoscopia en México, al describir características de la población encuestada, condiciones de trabajo y la frecuencia de dolor musculoesquelético asociado a la práctica. En esta muestra, el 68.6% de los encuestados tenía más de 40 años, la mediana de IMC fue 25.4 y el 67.9% reportó realizar ejercicio de forma regular. Aunque no se indagó el tipo de ejercicio, es importante considerar que la demanda física y mental de un endoscopista puede ser igual a la de un atleta; por lo tanto, mantenerse en forma y adoptar medidas de prevención ocupacional son particularmente relevantes³.

De los datos más importantes que arroja esta encuesta es que la prevalencia de dolor es del 81.7%, consistente con la literatura donde las lesiones asociadas

Tabla 3. Presentación de dolor

Variables asociadas al dolor	Total (n = 153)	Hombres (n = 105)	Mujeres (n = 48)	Gastroenterología (n = 79)	Cirugía general (n = 74)
Dolor presente, n (%) Total	125 (81.7%)	82 (78.1%)	43 (89.6%)	68 (86.1%)	57 (77%)
Descansa entre estudios, n (%) ¿Toma descansos entre estudios?	64 (41.8%)	44 (41.9%)	20 (41.7%)	31 (39.2%)	33 (44.6%)
¿El endoscopio se ajusta a su mano? Sí	96 (62.7%)	81 (77.1%)	15 (31.2%)	46 (58.2%)	50 (67.6%)
No, ya que es más grande o pequeño	36 (23.5%)	12 (11.4%)	24 (50%)	21 (26.6%)	15 (20.3%)
No había prestado atención	21 (13.7%)	12 (11.4%)	9 (18.8%)	12 (15.2%)	9 (12.2%)
Localización, n (%)					
Cabeza	15 (9.8%)	12 (11.4%)	3 (6.2%)	6 (7.6%)	9 (12.2%)
Ojos	24 (15.7%)	14 (13.3%)	10 (20.8%)	10 (12.7%)	14 (18.9%)
Cuello	33 (21.6%)	23 (21.9%)	10 (20.8%)	13 (16.5%)	20 (27%)
Hombros	43 (28.1%)	32 (30.5%)	11 (22.9%)	18 (22.8%)	25 (33.8%)
Espalda alta	38 (24.8%)	27 (25.7%)	11 (22.9%)	17 (21.5%)	21 (28.4%)
Espalda baja	54 (35.3%)	40 (38.1%)	14 (29.2%)	23 (29.1%)	31 (41.9%)
Codos	11 (7.2%)	7 (6.7%)	4 (8.3%)	6 (7.6%)	5 (6.8%)
Manos	49 (32%)	29 (27.6%)	20 (41.7%)	27 (34.2%)	22 (29.7%)
Dedos de manos	61 (39.9%)	39 (37.1%)	22 (45.8%)	36 (45.6%)	25 (33.8%)
Cadera	9 (5.9%)	6 (5.7%)	3 (6.2%)	7 (8.9%)	2 (2.7%)
Rodillas	16 (10.5%)	13 (12.4%)	3 (6.2%)	6 (7.6%)	10 (13.5%)
Pies	35 (22.9%)	21 (20%)	14 (29.2%)	18 (22.8%)	17 (23%)
Si ha presentado dolor, ¿qué hace? (solo quienes reportan dolor), n (%)					
Solo descanso unos minutos y sigo	65 (52%)	45 (54.9%)	20 (46.5%)	35 (51.5%)	30 (52.6%)
Nada, sigo con mi rutina	25 (20%)	16 (19.5%)	9 (20.9%)	17 (25%)	8 (14%)
Tomo analgésicos o antiinflamatorios y sigo	21 (16.8%)	11 (13.4%)	10 (23.3%)	8 (11.8%)	13 (22.8%)
Descanso, tomo analgésicos o antiinflamatorios y valoro seguir	13 (10.4%)	9 (11%)	4 (9.3%)	7 (10.3%)	6 (10.5%)
He tenido que suspender mis actividades del día o del día siguiente	1 (0.8%)	1 (1.2%)	0 (0%)	1 (1.5%)	0 (0%)
Impacto del dolor (solo quienes reportan dolor), n (%)					
El dolor ha sido incapacitante (suspendió indefinidamente)	1 (0.8%)	1 (1.2%)	0 (0%)	0 (0%)	1 (1.8%)

a endoscopia van desde el 39 al 89%⁵. En nuestro trabajo los sitios con mayor frecuencia son: dedos de las manos, espalda baja y manos con el 39.9, 35.3 y 32% respectivamente (Fig. 1A), y como podemos ver en la figura 1B, sin importar que sean gastroenterólogos o cirujanos, las zonas de mayor dolor son similares. Estos resultados son muy parecidos a lo demostrado en otra encuesta presentada por Bhatt et al., donde se reportaron dolor en manos, pulgares y dedos 40.2%, seguido de muñecas y hombros 16.8% y cuello y espalda baja en el 14%¹⁵, o en un metaanálisis realizado por Oliviera et al. que incluyó a 7,646 endoscopistas donde la incidencia acumulada de lesiones fue del 62.5%, siendo manos 28.2%, espalda baja 27.3% y pulgares 27.1% los sitios más frecuentes¹⁶. Otro trabajo realizado por Singh et al., que incluyó 12 estudios con 4,563 participantes, reportó una

prevalencia acumulada de dolor en pulgares, cuello y espalda baja del 25.4, 23.1 y 19.7% respectivamente¹⁷, lo que nos demuestra que la prevalencia de dolor y los sitios más afectados muestran una tendencia similar¹⁸.

Estos resultados los podemos asociar a que si bien el 88.9% hacen 10 o menos procedimientos al día, la mayoría (58.8%) tiene que trabajar de 5 a 7 días de la semana, tiene más de 5 años de experiencia y tienen más de 36 años, todos estos son factores que se han relacionado con una mayor prevalencia de lesiones^{9,18,19}, como son dolor o adormecimiento de dedos y manos. En el 52% de los casos el dolor o molestias se manejan con descanso que permite continuar, siendo un porcentaje menor los que requieren medicación o suspensión de labores.

Aunque el número de mujeres participantes no fue alto, sí nos aportó información muy importante:

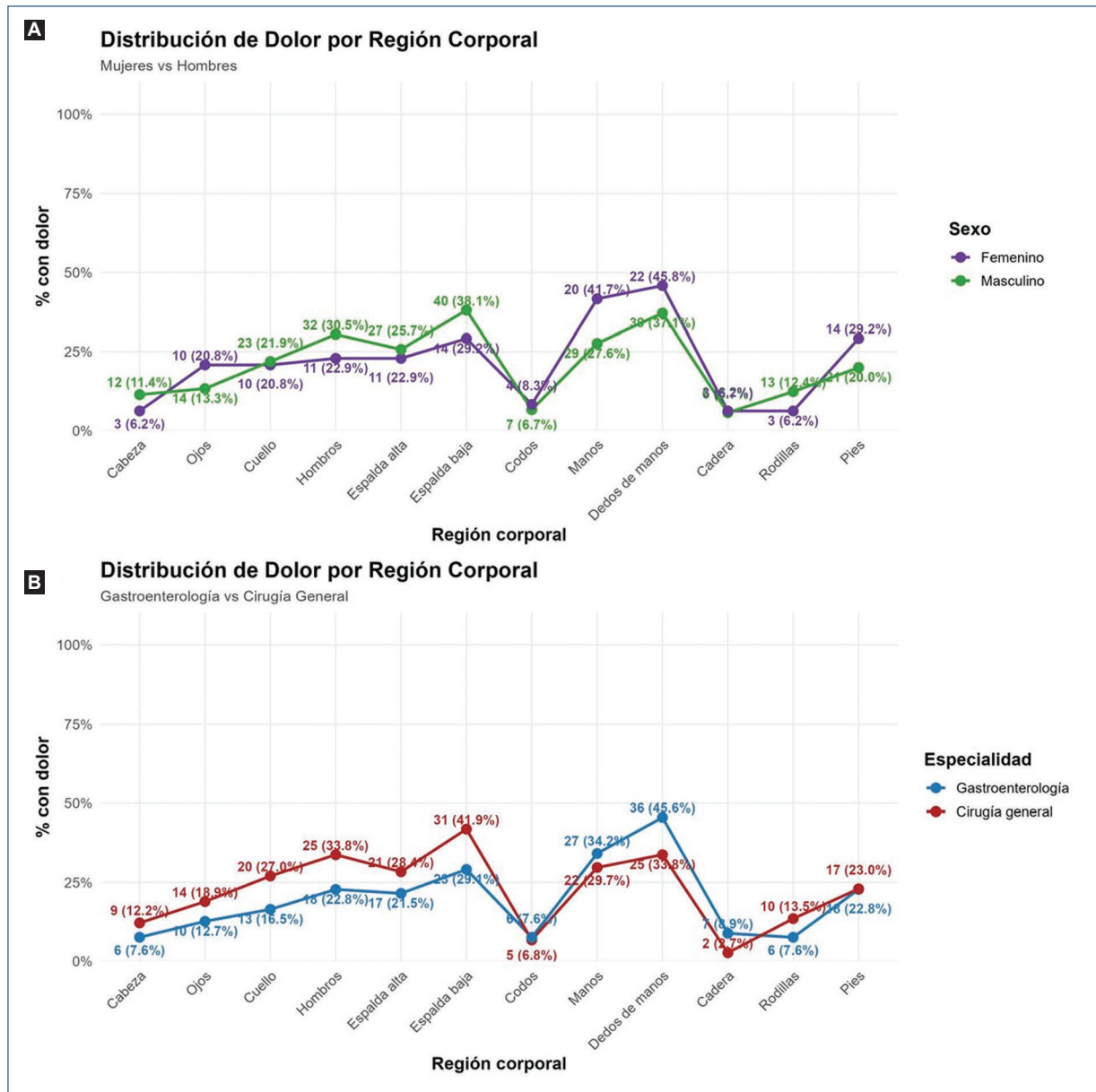


Figura 1. En estas gráficas: superior (A) e inferior (B); podemos ver las zonas donde sin importar el sexo o la especialidad el dolor es más frecuente, llama la atención que en nuestra población codos fue de los sitios menos afectados, en comparación con manos y dedos de las manos.

el 89.5% refirió dolor asociado a procedimientos endoscópicos en comparación al 78.1% de los hombres, siendo los dedos y manos los sitios más frecuentes, ya previamente se ha informado que el sexo femenino es un factor de riesgo de lesiones, a diferencia de los hombres ($p < 0.01$)⁹, siendo la muñeca la zona de mayor incidencia de dolor (26.8 vs. 10.6% en hombres; $p = 0.02$)¹⁵; se han descrito diferentes causas, como el desajuste entre el diseño del mando del endoscopio que no ha cambiado desde su desarrollo y el tamaño

de las manos¹³, en nuestro estudio el 54% de las mujeres son talla de guantes chica y el 39.5% son medianas, por lo tanto al no adaptarse a su mano²⁰ requieren de mayor esfuerzo para sostenerlo, tienen un agarre subóptimo y requieren mayor fuerza para realizar torque y pinzamiento con respecto a los hombres, sin dejar de mencionar que las mujeres pueden llegar a tener hasta un 50% de la fuerza general de los hombres, e incluso el 90% de las mujeres tienen una fuerza de pinzamiento máxima menor al 95% de los hombres²¹.

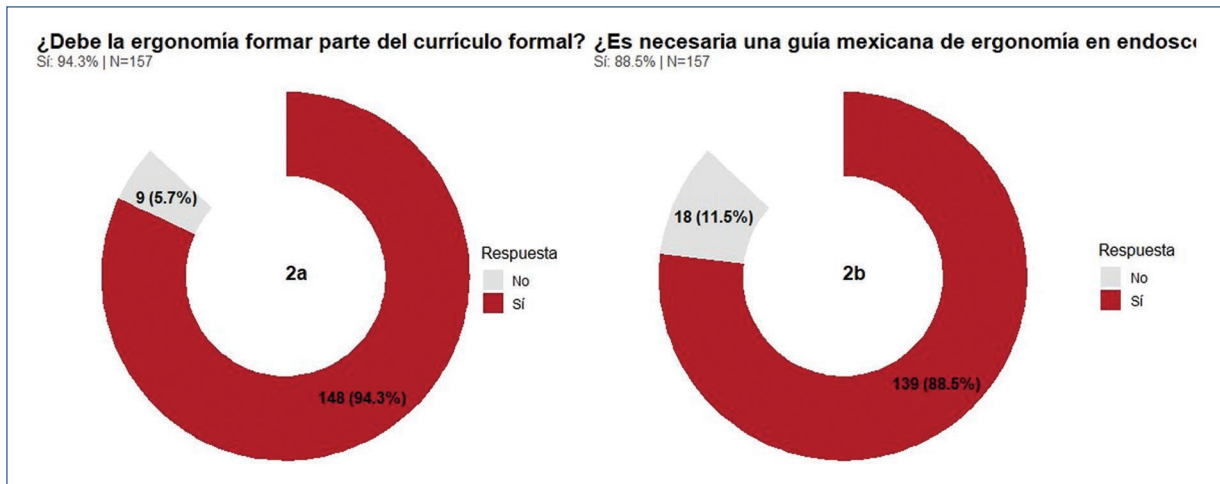


Figura 2. En estas graficas de anillo queda demostrada la necesidad de incorporar temas de ergonomía en las actividades académicas de las asociaciones dirigidas a endoscopistas.

Si bien existen aditamentos (p. ej., extensores de diales), su disponibilidad y el conocimiento de su existencia son variables¹¹, por lo que además de estrategias de educación y fortalecimiento físico, es deseable impulsar el desarrollo de dispositivos de mayor adaptabilidad a los diferentes tamaños de mano y con controles más ergonómicos¹¹. Afortunadamente, en el 46.5% de los casos el dolor en mujeres se maneja con descanso y solo un 23.3% requiere del uso de antiinflamatorios o analgésicos. Otro aspecto importante es que el 50% de las mujeres de esta encuesta han estado embarazadas, de ellas el 35.4% reportan no haber recibido apoyo especial.

Analizar la alta prevalencia de dolor reportado en la muestra nos invita a preguntarnos qué está pasando, y la respuesta la podemos encontrar al revisar el resto de los resultados. El 92.8% no ha recibido información sobre ergonomía y el 58.2% no toma descansos entre estudios. En un trabajo realizado por Pawa et al. se reportó que hasta el 63% de los médicos no discuten estrategias de ergonomía²², del 70.1 al 80.1% de los endoscopistas desearían saber más sobre ergonomía u opinan que debería ser obligatoria su enseñanza y aplicación en el entorno laboral^{19,20,23}. Además, en nuestra población el 82% refiere que el entorno académico no se adaptó a sus características físicas o de sexo, sugiriendo un área crítica para intervenciones estructurales. Finalmente, la creciente participación de mujeres en endoscopia refuerza la necesidad de intervenciones oportunas y de un entorno de trabajo más adaptable a distintas necesidades y características físicas²⁴.

Todo lo anterior son áreas de oportunidad y podemos empezar por entender que no todos aprendemos de la misma forma, cada quien tiene su propio estilo, por lo que es importante escuchar en el momento y en voz alta a quienes estamos entrenando³, atender sus necesidades, capacidades, dudas, debilidades y toma de decisiones²⁰, así como integrar temas de ergonomía en los programas académicos⁹ y crear una guía mexicana donde se incluyan aquellas recomendaciones aplicables a las características de nuestra población y que se puedan llevar a cabo en los servicios de endoscopia de nuestro país, como lo sugiere el 88.5% de los encuestados (Fig. 2).

Este trabajo presenta varias debilidades: a) el tamaño pequeño de la muestra en comparación con el número de endoscopistas; b) la mayoría de los endoscopistas son mayores de 36 años y con más años de experiencia, lo que podría relacionarse con la alta prevalencia de dolor, y c) para fines de esta entrega solo se presentaron resultados demográficos. El principal punto fuerte es que a pesar del tamaño de la muestra los resultados son comparables a lo publicado en el mundo, por lo que nos da un diagnóstico situacional de lo que está pasando y dónde debemos dirigir las siguientes investigaciones dentro de esta área.

Conclusiones

En este estudio inicial y primero en su tipo en México se identifica una alta frecuencia de dolor musculoesquelético asociado a la práctica endoscópica y una limitada exposición a formación en ergonomía. Estos

hallazgos apoyan la necesidad de integrar estrategias ergonómicas durante la residencia y en la práctica clínica, así como promover ajustes del entorno de trabajo. Adicionalmente, es relevante incorporar una perspectiva de género, considerando diferencias en características físicas y necesidades específicas, como el embarazo, para favorecer condiciones de trabajo seguras e inclusivas.

Agradecimientos

Los autores agradecen a la AMEG por la distribución de la encuesta a las y los endoscopistas miembros de ESTA.

Financiamiento

No se recibió patrocinio de ningún tipo para llevar a cabo este estudio.

Conflicto de intereses

Ninguno para la presente publicación.

Consideraciones éticas

Protección de personas y animales. Los autores declaran que para esta investigación no se han realizado experimentos en seres humanos ni en animales.

Confidencialidad, consentimiento informado y aprobación ética. El estudio no involucra datos personales, historias clínicas ni muestras biológicas humanas, por lo que no requiere aprobación ética. No se aplican las guías SAGER.


Declaración sobre el uso de inteligencia artificial. Los autores declaran que no se utilizó ningún tipo de inteligencia artificial generativa para la redacción ni la creación de contenido de este manuscrito.

Referencias

1. Walsh CM, Qayed E, Aihara H, Anand GS, Byrne K, Chahal P, et al. Core curriculum for ergonomics in endoscopy. *Gastrointest Endosc.* 2021;93(6):1222-7.
2. Lipowska AM, Shergill AK. Ergonomics of Endoscopy. *Gastrointest Endosc Clin N Am.* 2021;31(4):655-69.

3. Whitehead A, Causer J, Rankin M, McGinty-Minister K, O'Toole P. Do all trainers think the same? Exploring use of the Think Aloud method to understand colonoscopy trainer thought processes. *Endosc Int Open.* 2025;13:a26339032.
4. Siau K, Anderson JT. Ergonomics in endoscopy: Should the endoscopist be considered and trained like an athlete? *Endosc Int Open.* 2019;07(06):E813-E815.
5. Yung DE, Banfi T, Ciuti G, Arezzo A, Dario P, Koulaouzidis A. Musculoskeletal injuries in gastrointestinal endoscopists: a systematic review. *Expert Rev Gastroenterol Hepatol.* 2017;11(10):939-47.
6. Villa E, Attar B, Trick W, Kotwal V. Endoscopy-related musculoskeletal injuries in gastroenterology fellows. *Endosc Int Open.* 2019;07(06):E808-E812.
7. Soetikno R, Asokkumar R, Nguyen-Vu T, DeSimio T, Kaltenbach T. Holding and manipulating the endoscope: A user's guide. *Tech Gastrointest Endosc.* 2019;21(3):124-132.
8. Sugimoto K, Osawa S. 'Four-position method' makes beginner endoscopists aware of spatial positioning of the left hand to master upper gastrointestinal endoscopy. *Endosc Int Open.* 2020;08(10):E1225-E1230.
9. Matsuzaki I, Ebara T, Hori Y, Ono S, Nakai Y, Hayashi K, et al. Ergonomic endoscopy - Fundamentals of ergonomics and interventions for endoscopy-related musculoskeletal disorders. *Dig Endosc.* 2025;37(6):588-600.
10. Matsuzaki I, Ebara T, Tsunemi M, Hatta Y, Yamamoto K, Baba A, et al. Effects of endoscopy-related procedure time on musculoskeletal disorders in Japanese endoscopists: a cross-sectional study. *Endosc Int Open.* 2021;09(05):E674-E683.
11. Mohan N, Singla M, Pawa S, Shergill A, Vozzo C, Kothari S, et al. Gastroenterologists' goals for ergonomic colonoscopes: results of a national survey. *Gastrointest Endosc.* 2025;102(2):275-281.e2.
12. Nagano S, Momose K, Ishii Y, Yamaguchi S, Sasaki M, Komukai S, et al. The ergonomic comparison of endoscopist's hand/arm movement and relevant muscle load between the diagnostic and therapeutic upper gastrointestinal endoscopy. *Dig Endosc.* 2026;38(1):e70078.
13. Shergill AK, McQuaid KR. Ergonomic endoscopy: An oxymoron or realistic goal? *Gastrointest Endosc.* 2019;90(6):966-70.
14. Pawa S, Martindale SL, Gaidos JKJ, Banerjee P, Kothari S, D'Souza SL, et al. Endoscopy-related injury among gastroenterology trainees. *Endosc Int Open.* 2022;10(08):E1095-E1104.
15. Bhatt A, Patil P, Thosani NC. Endoscopy ergonomics: a survey-based study exploring gender differences. *Gastrointest Endosc.* 2024;100(1):17-26.
16. Oliveira R, Roseira J, Estevinho MM, Tavares de Sousa H, Rolanda C, Meining A, et al. Endoscopy-related musculoskeletal injuries: a systematic review and meta-analysis on prevalence, risk factors and prevention. *United European Gastroenterol J.* 2025;13(6):1012-30.
17. Singh AD, Aggarwal N, Mohan BP, Madhu D, Song G, Bhatt A, et al. Prevalence of endoscopy related injuries and its impact on clinical practice: a systematic review and meta-analysis. *Endoscopy.* 2024;56(8):612-9.
18. Toy G, Cardell E, Fang JC, Latham J, Mudrow N, Byrne K, et al. Positive provocative testing and symptom evaluation for detecting upper extremity repetitive use injuries among endoscopists. *Endosc Int Open.* 2025;13:a26061076.
19. Sturm N, Leukert J, Perkhof L, Hann A, Wagner M, Mayer B, et al. The impact of endoscopic activity on musculoskeletal disorders of high-volume endoscopists in Germany. *Sci Rep.* 2022;12(1).
20. Suhail FK, Luo Y, Williams K, Advani R, Campbell K, Dunleavy K, et al. Sex differences impact ergonomic endoscopic training for gastroenterology fellows. *Gastrointest Endosc.* 2024;99(2):146-54.e1.
21. Leyk D, Gorges W, Ridder D, Wunderlich M, Rüter T, Sievert A, et al. Hand-grip strength of young men, women and highly trained female athletes. *Eur J Appl Physiol.* 2007;99(4):415-21.
22. Pawa S, Banerjee P, Kothari S, D'Souza SL, Martindale SL, Gaidos JKJ, et al. Are All Endoscopy-Related Musculoskeletal Injuries Created Equal? Results of a National Gender-Based Survey. *Am J Gastroenterol.* 2021;116(3):530-8.
23. Singh AD, Aggarwal N, Mohan BP, Madhu D, Song G, Bhatt A, et al. Prevalence of endoscopy related injuries and its impact on clinical practice: a systematic review and meta-analysis. *Endoscopy.* 2024;56(8):612-9.
24. Carvallo-Guevara CP, Sánchez-Chávez X, Zamorano-Orozco Y, Aguilar-Olivos NE, Gutiérrez-Grobe Y, Casillas-Guzmán GB, et al. Situación de la mujer endoscopista en México. Resultados de una encuesta nacional. *Endoscopia.* 2025;37(3):75-81.

Tratamiento endoscópico de lesiones de Dieulafoy con ligadura con bandas en el contexto de hemorragia de tubo digestivo alto, en un hospital de tercer nivel, serie de casos

Octavio E. García-Liévano*, Julio C. Zavala-Castillo, Carlos Almeida-Nieto, Paola J. Montero-García, Daniel Muñoz-Fuentes, Juan C. Silis-Cravioto, Raquel Y. López-Pérez, Pedro J. Gutiérrez-Camacho, Miriam I. Torres-Ruiz y Miguel Y. Carmona-Castillo

Departamento de Endoscopia Gastrointestinal, Hospital General de México Dr. Eduardo Liceaga, Ciudad de México, México

Resumen

La lesión de Dieulafoy es causa infrecuente de hemorragia digestiva alto. **Objetivo:** Mostrar la experiencia del hospital general de México en el tratamiento de las lesiones de Dieulafoy mediante ligadura con bandas. **Método:** Reportes de endoscopias realizadas entre el 1 de abril 2024 y el 31 de marzo 2025. Estudio retrospectivo de tipo serie de casos. **Resultados:** Se incluyeron cinco pacientes, de los cuales tres fueron mujeres (60%). Los casos incluidos recibieron ligadura con bandas exitosamente en el 100%. **Conclusiones:** Este estudio presenta la experiencia del tratamiento de este trastorno en nuestro centro con ligadura con bandas.

Palabras clave: Dieulafoy. Morbimortalidad. Ligadura.

Endoscopic treatment of Dieulafoy's lesions with band ligation in the context of upper gastrointestinal bleeding in a tertiary care hospital. A case series

Abstract

Dieulafoy's lesion is an uncommon cause of upper gastrointestinal bleeding. **Objective:** To present the experience of the General Hospital of Mexico in the treatment of Dieulafoy's lesions using band ligation. **Method:** Reports of endoscopies performed between April 1, 2024, and March 31, 2025. Retrospective case series study. **Results:** Five patients were included, three of whom were women (60%). All included cases underwent successful band ligation. **Conclusions:** This study presents our experience treating this condition with band ligation at our center.

Keywords: Dieulafoy. Morbidity and mortality. Ligation.

*Correspondencia:

Octavio E. García-Liévano

E-mail: dr.octaviogarcia-15@outlook.com

0188-9893/© 2025. Asociación Mexicana de Endoscopia Gastrointestinal, publicado por Permayer México SA de CV, todos los derechos reservados.

Fecha de recepción: 08-10-2025

Fecha de aceptación: 12-12-2025

DOI: 10.24875/END.25000035

Disponible en internet: 29-06-2026

Endoscopia. 2026;38(1):17-20

www.endoscopia-ameg.com

Introducción

La lesión de Dieulafoy es una causa poco común de hemorragia de tubo digestivo alto, que representa del 1 al 2% de estas^{1,2}. La mayoría de estas lesiones se localizan en cavidad gástrica, sin embargo puede presentarse también en otros sitios del tracto digestivo como duodeno, yeyuno o recto^{3,4}. Esta entidad, a pesar de ser poco frecuente, presenta altos índices de morbilidad⁵. La lesión de Dieulafoy es una arteria de calibre persistente, expuesta, de trayecto aberrante, que no sigue las ramificaciones habituales, desvaneciéndose hasta llegar a una microvasculatura capilar y se encuentra asociada a un defecto de la mucosa de 2 a 5 mm, sin evidencia de inflamación, esclerosis o dilatación aneurísmica⁵ (Fig. 1).

La lesión de Dieulafoy puede permanecer silente por muchos años². Entre las causas que pueden precipitar el sangrado se encuentran los traumas de la mucosa gástrica, como los originados por prolapso de la mucosa del antro gástrico hacia el píloro, contracciones intensas frecuentes y gastritis reactiva, entre otras⁴.

Para el tratamiento de estas lesiones es imprescindible de primera instancia la reposición volumétrica aguda con soluciones cristaloides y la vigilancia hemodinámica². Si la lesión está documentada por endoscopia, se debe realizar el intento de hemostasia por este método utilizando tratamientos como: electrocoagulación multipolar endoscópica, fotocoagulación con láser, inyección con adrenalina, hemoclips, ligadura con banda, argón plasma, inyección con polidocanol o etanolamina, cirugía y angiografía con embolización selectiva solo en caso de fracaso del tratamiento endoscópico⁶⁻¹⁰.

Objetivo

Dar a conocer la experiencia del Servicio de Endoscopia Gastrointestinal del Hospital General de México en el tratamiento de las lesiones de Dieulafoy mediante ligadura con bandas, así como la efectividad de este, tratándose dicho trastorno de una entidad en extremo infrecuente.

Método

Reportes de estudios endoscópicos con documentación y tratamiento de lesiones de Dieulafoy con ligadura con bandas, en el periodo comprendido entre el 1 de abril del 2024 y el 31 de marzo del 2025, en el Servicio de Endoscopia Gastrointestinal del Hospital General de México, imágenes de estos y

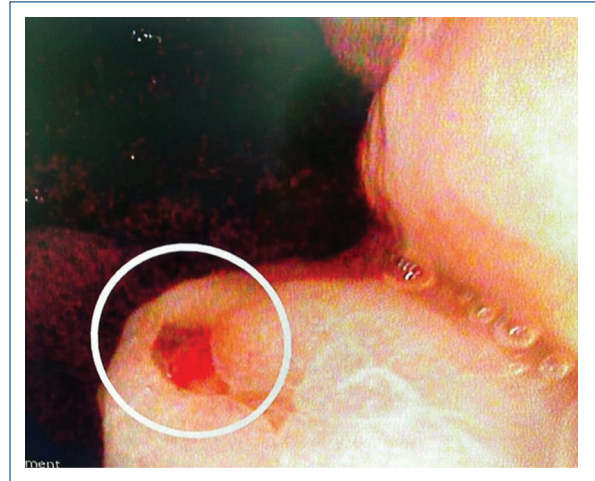

Figura 1. Lesión de Dieulafoy en cardias vista endoscópica frontal.

fotodocumentación de los casos. Seguimiento endoscópico en todos los casos, a las 6-8 semanas posterior al tratamiento endoscópico con bandas recabando los reportes de estudios endoscópicos de dichos pacientes. Seguimiento clínico mediante expediente electrónico en un periodo de tiempo de 6 meses posteriores al tratamiento endoscópico, así como seguimiento telefónico. Estudio descriptivo, retrospectivo de tipo serie de casos. Pacientes incluidos en el estudio: cinco.

Criterios de inclusión y exclusión

CRITERIOS DE INCLUSIÓN

Se incluyeron todos los pacientes de cualquier edad, atendidos en el Servicio de Endoscopia Gastrointestinal del Hospital General de México, con hemorragia de tubo digestivo alto de origen no variceal, con diagnóstico endoscópico de lesión de Dieulafoy como origen del sangrado, en quienes se utilizó la ligadura con banda endoscópica como tratamiento primario de dicha lesión.

CRITERIOS DE EXCLUSIÓN

Se excluyeron:

- Todos los pacientes de cualquier edad con diagnóstico de hemorragia de tubo digestivo alto de origen variceal.
- Todos los pacientes de cualquier edad con hemorragia de tubo digestivo alto de origen no variceal, con diagnóstico de úlcera péptica.

- Todos los pacientes de cualquier edad con hemorragia de tubo digestivo alto de origen no variceal, con diagnóstico endoscópico de lesión de Dieulafoy como origen del sangrado, en quienes se utilizó una terapia endoscópica distinta a la ligadura con banda endoscópica como tratamiento primario de dicha lesión.

Análisis estadístico

Al tratarse de una afección en extremo infrecuente, contamos con un número de casos limitado, por lo cual el análisis estadístico realizado fue el cálculo de medidas de tendencia central y dispersión con cifras expresadas en porcentajes.

Resultados

En este estudio se incluyeron cinco pacientes con diagnóstico endoscópico de lesión de Dieulafoy, de los cuales tres fueron mujeres (60%) y dos fueron hombres (40%); tres de las lesiones detectadas se encontraron en el cardias (60%) y dos de estas se encontraron en el cuerpo gástrico, en la curvatura mayor (40%), todos hospitalizados por diagnóstico de hemorragia de tubo digestivo alto; dos de los pacientes incluidos en este estudio (40%) presentaron comorbilidades, las cuales fueron diabetes *mellitus* tipo 2 e hipertensión arterial sistémica; la media de edad de los pacientes fue de 52.8 años (Tabla 1). El 100% recibió tratamiento endoscópico con ligadura con bandas exitosamente en todos los casos, posterior a lo cual no hubo descenso de hemoglobina en ninguno de los pacientes, logrando el egreso hospitalario en todos los casos en 3-5 días (Fig. 2). Se realizó endoscopia de revisión en todos los casos a las 6-8 semanas, observándose eliminación de la lesión de Dieulafoy y cambios fibróticos posligadura en la mucosa gástrica en el 100% de los casos. A un seguimiento clínico de 6 meses posteriores al primer procedimiento endoscópico no se registró ingreso hospitalario de ninguno de los pacientes por hemorragia digestiva alta, ni por ninguna otra causa (Tabla 2).

Discusión

La lesión de Dieulafoy es una causa rara pero potencialmente grave de hemorragia de tubo digestivo alto, que representa aproximadamente del 1 al 2% de los casos de hemorragia digestiva alta, como ha sido ampliamente documentado en la literatura

Tabla 1. Datos demográficos de los pacientes incluidos en el estudio

Datos	n (%)
Sexo	
Femenino	3 (60)
Masculino	2 (40)
Edad	52.0 ± 2.24
Comorbilidad	
Diabetes <i>mellitus</i> 2	1 (20)
Hipertensión arterial sistémica	1 (20)

Tabla 2. Desenlaces en tratamiento con ligadura con banda para lesiones de Dieulafoy (n = 5)

Desenlaces	(n = 5)
Éxito clínico	5 (100)
Éxito técnico	5 (100)
Resangrado (6-8 semanas)	-
Reingresos hospitalarios (6 meses)	-

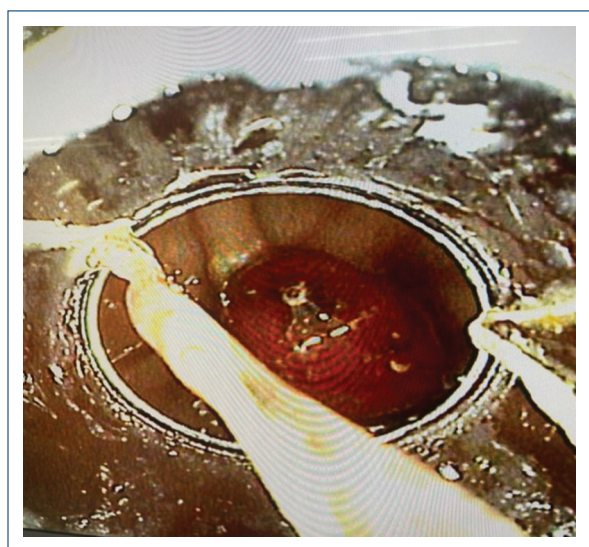


Figura 2. Ligadura endoscópica con bandas de lesión de Dieulafoy.

internacional. La elevada morbimortalidad asociada a esta entidad hace imprescindible su diagnóstico y tratamiento oportuno.

En la presente serie de casos, realizada en un hospital de tercer nivel en México, se observó una tasa de éxito del 100% en el control inicial del sangrado

mediante el uso de ligadura endoscópica con bandas. Este resultado es alentador y se alinea con reportes recientes que han demostrado la eficacia de la ligadura con bandas como alternativa terapéutica efectiva para las lesiones de Dieulafoy, particularmente en aquellas localizadas en el tracto gastrointestinal superior.

Comparado con otros métodos endoscópicos, como la inyección con adrenalina, la colocación de hemoclips o la coagulación térmica, la ligadura con bandas tiene la ventaja de lograr una oclusión mecánica rápida del vaso sangrante, lo cual podría explicar la ausencia de resangrado observada en el seguimiento a corto y mediano plazo de los pacientes incluidos. Un hallazgo relevante de este estudio fue la localización predominante de las lesiones en el cardias gástrico (60%), dato que coincide con reportes previos que señalan al estómago como el sitio más frecuente de presentación, especialmente en su región proximal. Además, el seguimiento endoscópico a las seis semanas evidenció la resolución completa de las lesiones con presencia de cambios fibróticos en todos los casos, lo que reafirma la eficacia de la técnica utilizada. La ausencia de reingresos hospitalarios por hemorragia en un periodo de seis meses fortalece la evidencia a favor de esta modalidad terapéutica. No obstante, es importante señalar que la principal limitante de este estudio es el reducido tamaño de muestra, lo que impide establecer conclusiones generalizables. Además, el diseño retrospectivo de serie de casos introduce sesgos inherentes. Por lo tanto, se recomienda la realización de estudios con mayor número de pacientes y comparativos frente a otras modalidades terapéuticas para determinar con mayor precisión el lugar que debe ocupar la ligadura con bandas dentro del algoritmo de tratamiento de las lesiones de Dieulafoy.

Conclusiones

La lesión de Dieulafoy es una causa poco frecuente de hemorragia digestiva alta, sin embargo, al presentar alta morbimortalidad es imprescindible el tratamiento endoscópico efectivo. En este estudio se presenta la experiencia del tratamiento de esta afección en nuestro centro hospitalario, mostrándose la ligadura con bandas como una opción efectiva y segura para el tratamiento de las lesiones de Dieulafoy. Sin embargo, se necesitan estudios más grandes para colocar a la

ligadura con bandas como una de las primeras opciones de tratamiento en dicho trastorno.

Financiamiento

El presente trabajo no ha recibido ayudas específicas provenientes de agencias del sector público, sector comercial o entidades sin ánimo de lucro.

Conflicto de intereses

No existen conflicto de intereses por parte de ninguno de los autores.

Consideraciones éticas

Protección de personas y animales. Los autores declaran que para esta investigación no se han realizado experimentos en seres humanos ni en animales.

Confidencialidad, consentimiento informado y aprobación ética. El estudio no involucra datos personales, historias clínicas ni muestras biológicas humanas, por lo que no requiere aprobación ética. No se aplican las guías SAGER.

Declaración sobre el uso de inteligencia artificial. Los autores declaran que no se utilizó ningún tipo de inteligencia artificial generativa para la redacción ni la creación de contenido de este manuscrito.

Referencias

1. Baettig B, Haecki W, Lammer F, Jost R. Dieulafoy's disease: endoscopic treatment and follow-up. *Gut*. 1993;34(10):1418-21.
2. Reilly HF, Al-Kawas FH. Dieulafoy's lesion: diagnosis and management. *Dig Dis Sci*. 1991;36(11):1702-7.
3. Chung IK, Kim EJ, Lee MS, et al. Endoscopic treatment of Dieulafoy's lesion and factors related to rebleeding. *Endoscopy*. 2000;32(7):755-60.
4. Baxter M, Aly EH. Dieulafoy's lesion: current trends in diagnosis and management. *Ann R Coll Surg Engl*. 2010;92(7):548-54.
5. Nojkov B, Cappell MS. Gastrointestinal bleeding from Dieulafoy's lesion: clinical presentation, endoscopic findings, and endoscopic therapy. *World J Gastrointest Endosc*. 2015;7(4):295-307.
6. Gao C, Guo X, Li H, Chen H, Gao Z, Gao F, Qi X. Treatment of ileal Dieulafoy's lesion by hemostatic clips under double-balloon enteroscopy: a case report. *Transl Gastroenterol Hepatol*. 2023;8:21. doi:10.21037/tgh-22-14
7. Nakamura M, Yamamura T, Maeda K, Sawada T, Ishikawa E, Furukawa Y, et al. Clinical characteristics of Dieulafoy's lesion in the small bowel diagnosed and treated by double-balloon endoscopy: systematic review. *BMC Gastroenterol*. 2023;23(1):290.
8. Benatta MA, Grimaud JC. Band ligation for a gastroesophageal junction Dieulafoy's lesion: Image in medicine. *Pan Afr Med J*. 2024;49:181.
9. Mai HD, Panicker L, Restrepo A, Proenza JL, Aaron H, Scott CE. Endoscopic ultrasound-guided coil embolization of refractory rectal Dieulafoy bleeding: a case report. *ACG Case Rep J*. 2024;11(4):e01314.
10. Farag M, Diaz Y, Patel H. Colonic Dieulafoy lesion as a rare cause of lower gastrointestinal bleeding: a case report. *Case Rep Gastroenterol*. 2025;19(1):52-6.

Type 1 autoimmune pancreatitis presenting with obstructive jaundice and mimicking pancreatic cancer: a case report

Iván López-Méndez^{1*}  and Claudia Maya-Salazar² 

¹Unidad de Endoscopia; ²Department of Internal Medicine. Fundación Clínica Médica Sur, México City, Mexico

Abstract

Type 1 autoimmune pancreatitis is a fibroinflammatory condition within the immunoglobulin G4 (IgG4)-related disease spectrum, characterized by lymphoplasmacytic infiltration, storiform fibrosis, and elevated serum IgG4 levels. It represents a significant diagnostic challenge due to its frequent radiologic and clinical overlap with pancreaticobiliary malignancies. We describe the case of a 70-year-old male who developed obstructive cholestasis after endoscopic treatment for choledocholithiasis. Multimodal imaging, including endoscopic retrograde cholangiopancreatography, magnetic resonance cholangiopancreatography, and positron emission tomography-computed tomography, showed biliary strictures, a pancreatic head mass, and metabolically active lymphadenopathy. Histopathologic confirmation through endoscopic ultrasound-guided biopsy, along with serologic results, established the diagnosis. Early corticosteroid therapy resulted in significant biochemical and radiologic improvement.

Keywords: Autoimmune pancreatitis. Immunoglobulin G4. Endoscopic ultrasound.

Pancreatitis autoinmune tipo I con ictericia obstructiva, simulando cáncer de páncreas: reporte de un caso

Resumen

La pancreatitis autoinmune tipo 1 es un trastorno fibro-inflamatorio dentro del espectro de enfermedades relacionadas con IgG4, caracterizado por infiltración linfoplasmocítica, fibrosis estoriforme y concentraciones séricas elevadas de IgG4. Representa un desafío diagnóstico significativo debido a su frecuente confluencia radiológica y clínica con neoplasias malignas pancreatobiliares. Se describe el caso de un hombre de 70 años que desarrolló ictericia obstructiva tras el tratamiento endoscópico de una coledocolitiasis. Las imágenes multimodales, incluyendo CPRE, CPRM y PET-CT, revelaron estenosis biliares, una masa en la cabeza pancreática y linfadenopatía metabólicamente activa. La confirmación histopatológica mediante biopsia guiada por ecoendoscopia, combinada con hallazgos serológicos, estableció el diagnóstico. El tratamiento inmediato con corticosteroides condujo a una marcada resolución bioquímica y radiológica.

Palabras clave: Pancreatitis autoinmune. IgG4. Ultrasonido endoscópico.

*Correspondence:

Iván López-Méndez

E-mail: yahvelopezmendez@gmail.com

0188-9893/© 2026. Asociación Mexicana de Endoscopia Gastrointestinal, published by Permanyer México SA de CV, all rights reserved.

Date of reception: 13-09-2025

Date of acceptance: 18-02-2026

DOI: 10.24875/END.25000034

Available online: 29-06-2026

Endoscopia. 2026;38(1):21-23

www.endoscopia-ameg.com

Introduction

Autoimmune pancreatitis (AIP) type 1 is a rare form of chronic pancreatitis with a clear immunologic basis. It is part of the Immunoglobulin G4 (IgG4)-related disease spectrum and is characterized histologically by a dense lymphoplasmacytic infiltrate, storiform fibrosis, obliterative phlebitis, and elevated serum IgG4 levels^{1,2}. Clinically and radiologically, AIP can resemble pancreatic adenocarcinoma or cholangiocarcinoma, which may lead to misdiagnosis and unnecessary surgical or oncologic treatments if not recognized promptly^{2,3}.

The diagnosis is based on the International Consensus Diagnostic Criteria, which include imaging features, serologic markers, histopathologic findings, extrapancreatic involvement, and steroid responsiveness¹. In most cases, corticosteroid therapy leads to significant clinical and radiologic improvements, making it the primary treatment approach. Rituximab has also shown effectiveness in patients who experience relapse or have contraindications to steroid therapy^{4,5}.

Case report

A 70-year-old man who recently underwent endoscopic retrograde cholangiopancreatography (ERCP) and laparoscopic cholecystectomy for choledocholithiasis presented 3 weeks later with acholia, choloria, and obstructive jaundice. Computed tomography showed intra- and extrahepatic biliary dilation (up to 10 mm) and mural thickening of the common bile duct. Structural changes were also observed in the pancreatic body and tail.

During the second ERCP, extrinsic compression of the intrapancreatic portion of the common bile duct was shown, and a plastic biliary stent was deployed. Magnetic resonance cholangiopancreatography revealed diffuse intrahepatic ductal dilatation, periportal edema, and a 3.7 mm main pancreatic duct.

Positron emission tomography-computed tomography (PET-CT) demonstrated increased uptake in the extrahepatic bile duct, a hypermetabolic lesion in the pancreatic head, and metabolically active lymph nodes in the hepatic hilum and retroperitoneum.

Endoscopic ultrasound (EUS) revealed a hypoechoic mass measuring 26 × 24 mm in the pancreatic head, without vascular invasion. Fine-needle biopsy showed dense lymphoplasmacytic infiltrates positive for CD138 and IgG4 (Figure 1).

Oral prednisone (40 mg/day) was initiated, resulting in a favorable clinical and biochemical response. Biochemical parameters before and after therapy are shown in table 1.

Table 1. Biochemical parameters before and after corticosteroid therapy

Biochemical parameters	(Pretreatment)	(Post-treatment)
Total bilirubin (mg/dL)	5.72	0.35
Direct bilirubin (mg/dL)	5.39	0.17
Alanine aminotransferase (UI/L)	533.0	14.0
Aspartate aminotransferase (UI/L)	326.0	11.0
Gamma-glutamyl transferase (UI/L)	1754.0	33.0
Alkaline phosphatase (UI/L)	415.0	49.0
Lactate dehydrogenase (UI/L)	226.0	143.0
Serum IgG4 (mg/dL)	166.3	110.0
Carbohydrate antigen 19-9 (U/mL)	20.6	19.8

IgG4: immunoglobulin G4.

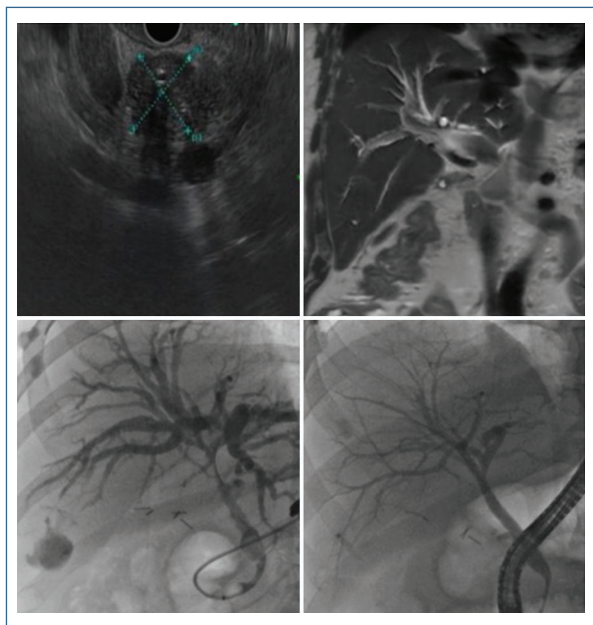


Figure 1. Multimodal imaging of autoimmune pancreatitis type 1 before and after corticosteroid therapy. **A:** endoscopic ultrasound prior to treatment showing a 26 × 24 mm hypoechoic lesion in the pancreatic head (D2), in close proximity to the portal vein, without evidence of vascular invasion. **B:** magnetic resonance cholangiopancreatography with T2-weighted sequence displaying intra- and extrahepatic bile duct dilation, periportal edema, and a preserved pancreatic parenchyma without signs of atrophy. **C:** initial endoscopic retrograde cholangiopancreatography (ERCP) showing extrinsic compression of the intrapancreatic portion of the main bile duct. **D:** ERCP after treatment revealing resolution of the extrinsic compression with adequate opacification and normalization of the biliary tract caliber.

Discussion

This case illustrates a classic presentation of focal AIP type 1 that closely mimicked a malignant pancreaticobiliary process. The presence of a pancreatic head mass, obstructive jaundice, hypermetabolic lymphadenopathy on PET-CT, and a high CA 19-9 level initially suggested neoplasia. However, histologic confirmation and dramatic response to steroids allowed a definitive diagnosis without surgical intervention. Misdiagnosis of AIP as pancreatic cancer remains a significant clinical issue; in a retrospective series, up to 30% of patients with focal AIP underwent unnecessary surgical resection before diagnosis³.

Typical imaging features of AIP include focal or diffuse pancreatic enlargement (often described as “sausage-shaped”), delayed homogeneous enhancement, a low-density rim or capsule, and mild dilation of the pancreatic duct^{2,3}. In contrast, pancreatic adenocarcinoma more commonly presents with abrupt ductal cut-off, distal parenchymal atrophy, and absence of response to immunosuppression^{2,3}.

EUS-guided biopsy is essential in the diagnostic workup, particularly when neoplasia cannot be excluded. In type 1 AIP, corticosteroid therapy at 0.6-0.8 mg/kg/day induces remission in over 90% of cases^{1,4}. For patients with refractory disease or multiple relapses, rituximab has proven to be an effective alternative, reducing relapse rates and serving as a viable maintenance therapy^{4,5}.

Conclusion

AIP type 1 should be strongly considered in the differential diagnosis of pancreaticobiliary masses, especially when clinical, biochemical, and radiologic features raise suspicion for malignancy. Recognition of this entity is essential to avoid diagnostic delays, reduce

patient morbidity, and implement effective, non-invasive therapies.

Funding

None.

Conflicts of interest

The authors declare no conflicts of interest related to the preparation or publication of this manuscript.

Ethical considerations

Protection of human subjects and animals. The authors declare that no experiments on humans or animals were performed for this research.









Confidentiality, informed consent, and ethical approval. The authors have followed their institution’s confidentiality protocols, obtained informed consent from all patients, and secured approval from the Ethics Committee. SAGER guidelines have been followed as applicable to the nature of the study.

Declaration on the use of artificial intelligence. The authors declare that no generative artificial intelligence was used in the writing or creation of the content of this manuscript.

References

1. Okazaki K, Chari ST, Frulloni L, Lerch MM, Kamisawa T, Kawa S, et al. International consensus for the treatment of autoimmune pancreatitis. *Pancreatology*. 2017;17:1-6.
2. Hart PA, Zen Y, Chari ST. Recent advances in autoimmune pancreatitis. *Gastroenterology*. 2015;149:39-51.
3. Okazaki K, Kawa S, Kamisawa T, Ikeura T, Itoi T, Ito T, et al. Amendment of the Japanese consensus guidelines for autoimmune pancreatitis, 2020. *J Gastroenterol*. 2022;57:225-45.
4. Padureanu V, Drăgoescu AN, Pădureanu R, Roșu MM, Rădulescu D, Dop D, et al. Treatment approaches in autoimmune pancreatitis (Review). *Biomed Rep*. 2023;20:26.
5. Sah RP, Chari ST. Autoimmune pancreatitis: an update on classification, diagnosis, natural history and management. *Curr Gastroenterol Rep*. 2012;14:95-105.

From mouth to misfortune: esophageal perforation by a prosthetic tooth fragment. A case report

Adriana M. Guajardo-Montemayor¹ , Jorge A. Gutierrez-González¹ , Carlos Pacheco-Molina¹ ,
Dario E. Medina-Muñoz¹ , Gerardo E. Muñoz-Maldonado¹ , Andrea M. Guillen-Graf² ,
Joel O. Jaquez-Quintana² , and Luis A. González-Torres^{2*} 

¹Service of General Surgery; ²Service of Gastroenterology. Hospital Universitario Dr. José Eleuterio González, Universidad Autónoma de Nuevo León, Monterrey, Mexico

Abstract

Foreign body ingestion is a common clinical problem, particularly in older adults with predisposing factors such as edentulism, psychiatric conditions, or neurological impairment. The ingestion of sharp-pointed objects, including dental prostheses, poses a significant risk of esophageal injury and perforation. Our case depicts the importance of multidisciplinary management, including gastroenterology, radiology, and surgery teams. This case report presents dental prosthesis ingestion with an uncommon evolution. A 64-year-old female accidentally swallowed a fragment of her dental prosthesis, leading to esophageal mucosal damage and suspected perforation. Radiographic imaging revealed a radiolucent object at the cervical esophagus and an incidental finding of situs inversus. Endoscopy confirmed mucosal ulceration and edema. Due to high suspicion of perforation, surgical intervention via cervicotomy and primary repair was performed. The patient had a favorable recovery without complications. This case emphasizes the importance of early recognition, appropriate imaging, and a multidisciplinary approach when managing high-risk foreign bodies in the upper gastrointestinal tract.

Keywords: Esophageal perforation. Foreign body. Dental prosthesis. Diagnostic endoscopy. Cervicotomy. Elderly patient.

De la boca a la desgracia: perforación esofágica por fragmento de prótesis dental. Un reporte de caso

Resumen

La ingestión de cuerpos extraños es un problema clínico frecuente, especialmente en adultos mayores con factores predisponentes como el edentulismo, los trastornos psiquiátricos o las alteraciones neurológicas. La ingestión de objetos puntiagudos, incluidas prótesis dentales, representa un riesgo significativo de lesión y perforación esofágicas. La ingestión de objetos puntiagudos, incluidas prótesis dentales, representa un riesgo significativo de lesión y perforación esofágicas. Nuestro caso pone de manifiesto la importancia de un abordaje multidisciplinario, que incluya a los equipos de gastroenterología, radiología y cirugía. Presentar un caso de ingestión de una prótesis dental con una evolución poco común. Mujer de 64 años que ingirió accidentalmente un fragmento de su prótesis dental, lo que provocó daño en la mucosa esofágica y sospecha de perforación. Las radiografías mostraron un objeto radiolúcido en el esófago cervical y un hallazgo incidental de situs inversus. La endoscopia confirmó la presencia de ulceración y edema de la mucosa. Ante la alta sospecha de

*Correspondence:

Luis A. González-Torres
E-mail: luis37torres@gmail.com

Date of reception: 23-10-2025
Date of acceptance: 14-01-2026
DOI: 10.24875/END.25000040

Available online: 29-06-2026
Endoscopia. 2026;38(1):24-26
www.endoscopia-ameg.com

0188-9893/© 2026. Asociación Mexicana de Endoscopia Gastrointestinal, published by Permanyer México SA de CV, all rights reserved.

perforación, se realizó una intervención quirúrgica mediante cervicotomía y reparación primaria. La paciente evolucionó favorablemente sin complicaciones. Este caso resalta la importancia del reconocimiento temprano, de la elección adecuada de estudios de imagen y de un abordaje multidisciplinario en el manejo de cuerpos extraños de alto riesgo en el tracto gastrointestinal superior.

Palabras clave: Perforación esofágica. Cuerpo extraño. Prótesis dental. Endoscopia. Cervicotomía. Paciente geriátrico.

Introduction

The European Society of Gastrointestinal Endoscopy classifies foreign bodies (FB) as blunt objects (coins, buttons, toys, batteries, and magnets), fine-sharp, pointed objects (needle, toothpick, bone, safety-pin, and glass pieces), sharp-irregular objects (partial denture and razor blade), long-soft objects (string and cord), long-hard objects (toothbrush, cutlery, screwdriver, pen, and pencil), food bolus (with or without bones) and others (packet of illegal drugs)¹. Psychiatric and edentulous patients are at an increased risk of FB ingestion^{2,3}. Up to 90% of FB ingestion resolves with endoscopy, and a small percentage will require surgical intervention^{3,4}. We present the case of a 64-year-old female who presented with accidental FB ingestion and, consequently, an esophageal perforation, which is a rare complication and exemplifies the effectiveness of integral management⁵.

Case report

A 64-year-old female presented with a medical history of hypertension and a cholecystectomy performed 10 years prior. She arrived at the Emergency Department, referring to an accidental ingestion of a pointed piece of a dental prosthesis device (lateral, left incisive tooth) 3 days prior. She referred to immediate liquid and solid dysphagia, voice changes, and multiple episodes of vomiting. Vital signs and physical examination were unremarkable. Neck X-rays showed a radiolucent, pointed object at the C6-C7 level, and a barium swallow confirmed situs inversus totalis. Computed tomography (CT) revealed a proximal esophageal obstruction by a radiolucent foreign body, with possible perforation (Fig. 1). An oral contrast study showed no perforation (Fig. 1). Laboratory tests were unremarkable. We performed an upper endoscopy, which revealed a dental prosthesis embedded in the upper esophagus, with edema, ulceration, and mucosal disruption (Fig. 1). We suspected perforation, so we performed a left anterolateral cervicotomy and enterotomy with dental piece extraction and primary esophageal repair with gastric

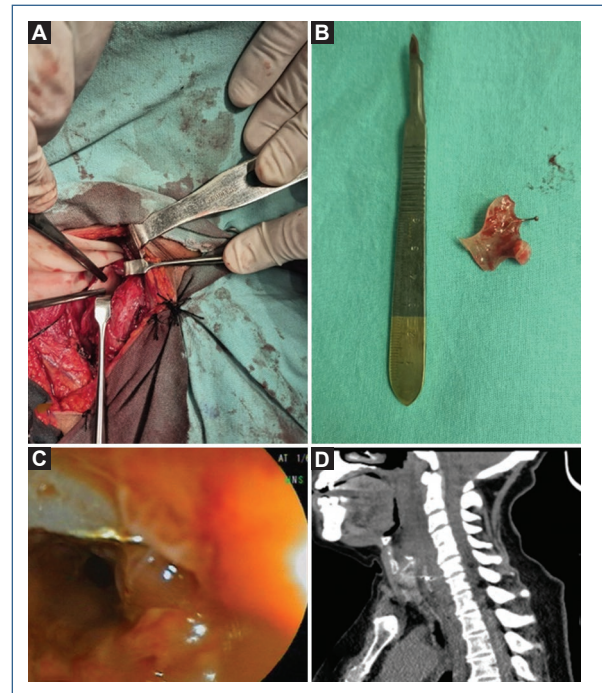


Figure 1. Endoscopic, radiological, and endoscopic findings. **A:** shows the open cervicotomy showing the extraction of the foreign object (surgical tweezers). **B:** shows the final extraction of the dental prosthesis. **C:** endoscopic findings show the dental prosthesis's metallic piece embedded in the esophageal mucosa. **D:** lateral computed tomography plane showing a radiolucent object.

tube placement (Fig. 1). The patient remained asymptomatic and was discharged medically after 7 days with no reported complications. At a 9-month follow-up, we removed the gastrostomy tube, and she remained asymptomatic.

Discussion

Our main strength lies in the accessibility to comprehensive medical, endoscopic, and surgical options, as well as the availability of follow-up information that allowed evaluate the effectiveness of the selected therapy. Our main limitation is the absence of high-quality endoscopic images from the procedure.

The first step in the diagnostic and therapeutic approach is to identify the type of FB^{1,4}. The risk of aspiration and ingestion of batteries, sharp or long objects, food impaction, and esophageal FB represents a medical urgency and requires immediate attention (< 24) to avoid complications⁶. Sharp-pointed objects have a perforation rate of 35% and should be promptly extracted from the esophagus¹.

Dental prostheses should preferably undergo emergent endoscopy (within 2 h, at least 6) to avoid major complications, including mediastinitis, retropharyngeal abscess, and aortoesophageal fistula. Ingestion of dental prostheses is more prevalent in older patients (typically > 60 years) and tends to involve the esophagus⁷⁻¹¹.

Li et al. evaluated the endoscopic management of 1088 cases of FB ingestion⁷; they reported dental prosthesis ingestion in 8.6% of cases, primarily in patients over 60 years of age, and reported an esophageal involvement predominance. Snares were the optimal endoscopic therapy; however, 27.6% of patients required a second endoscopic procedure or surgery, and no reported complications.

Radiographs may reveal widening of the pre-vertebral soft tissue, air within the esophagus, fluid levels, and loss of cervical lordosis¹². An unenhanced CT scan of the neck is the standard imaging modality for detecting radiolucent objects and identifying severe complications, such as perforation¹². In our case, the CT scan proved valuable for assessing potential complications and determining the anatomical site of FB impaction.

Polypectomy snares, retrieval forceps, retrieval nets, transparent caps, and latex rubber hoods are all potential resources for extracting dental prosthesis FB^{1,2,7}. Dental prosthesis may lead to perforation and mediastinitis². Endoscopic therapy failure to extract the FB will require surgical therapy, including a cervicotomic approach or thoracoscopic esophagotomy^{13,14}.

Conclusion

The ingestion of dental prostheses with esophageal perforation is uncommon. Although numerous case reports exist, the limited literature on severe complications underscores the need for heightened clinical suspicion and time management.

Acknowledgments

None.

Conflicts of interest

None.

Ethical considerations

Protection of human subjects and animals. The authors declare that no experiments on humans or animals were performed for this research.

Confidentiality, informed consent, and ethical approval. The authors have followed their institution's confidentiality protocols, obtained informed consent from all patients, and secured approval from the Ethics Committee. SAGER guidelines have been followed as applicable to the nature of the study.

Declaration on the use of artificial intelligence. The authors declare that no generative artificial intelligence was used in the writing or creation of the content of this manuscript.

References

- Birk M, Bauerfeind P, Deprez P, Häfner M, Hartmann D, Hassan C, et al. Removal of foreign bodies in the upper gastrointestinal tract in adults: European society of gastrointestinal endoscopy (ESGE) clinical guideline. *Endoscopy*. 2016;48:489-96.
- Zhang R, Hao J, Liu H, Gao H, Liu C. Ingestion of a row of artificial dentures in an adult: a case report and review of the literature. *Medicine (Baltimore)*. 2023;102:e35426.
- Palta R, Sahota A, Bemarki A, Salama P, Simpson N, Laine L. Foreign-body ingestion: characteristics and outcomes in a lower socioeconomic population with predominantly intentional ingestion. *Gastrointest Endosc*. 2009;69:426-33.
- Weiland ST, Schurr MJ. Conservative management of ingested foreign bodies. *J Gastrointest Surg*. 2002;6:496-500.
- Panneerselvam K, Samuel R, Sealock RJ. Esophageal perforation successfully treated with EVT. *ACG Case Rep J*. 2022;9:e00711.
- Ikenberry SO, Jue TL, Anderson MA, Appalaneni V, Banerjee S, Ben-Me-nachem T, et al. Management of ingested foreign bodies and food impactions. *Gastrointest Endosc*. 2011;73:1085-91.
- Li ZS, Sun ZX, Zou DW, Xu GM, Wu RP, Liao Z, et al. Endoscopic management of foreign bodies in the upper-GI tract: experience with 1088 cases in China. *Gastrointest Endosc*. 2006;64:485-92.
- Nwaorgu OG, Onakoya PA, Sogebi OA, Kokong DD, Dosumu OO. Esophageal impacted dentures. *J Natl Med Assoc*. 2004;96:1350-3.
- Mizuno K, Takahashi K, Tominaga K, Nishigaki Y, Sato H, Ikarashi S, et al. Endoscopic removal of ingested dentures and dental instruments: a retrospective analysis. *Gastroenterol Res Pract*. 2016;2016:3537147.
- Hayashi H, Abe A, Ota M, Momokita M, Ishihara T, Furuta H, et al. Endoscopic removal of accidental aspirated and ingested dental foreign bodies: a cross-sectional study. *Medicine (Baltimore)*. 2021;100:e27602.
- Baidoo K, Blankson PK, Kwakye S, Amoah EB, Seayoh K, Parkins GE, et al. Impacted dentures in the pharynx and esophagus - implication for advocacy. *Ann Afr Med*. 2022;21:274-7.
- Chawla A, Bosco J, Subramanian M, Chokkapan K, Shenoy J, Lim TC. Imaging findings of swallowed dentures: a case series. *Emerg Radiol*. 2015;22:717-21.
- Bonavina L, Aiolfi A, Siboni S, Rausa E. Thoracoscopic removal of dental prosthesis impacted in the upper thoracic esophagus. *World J Emerg Surg*. 2014;9:5.
- Zanchetta M, Monti E, Latham L, Costa J, Marzorati A, Odeh M, et al. Dental prosthesis in esophagus: a right cervicotomic approach. *Life (Basel)*. 2022;12:1170.

Síndrome de nevos azules ahulados: reporte de un caso en paciente adulta

Jesús A. Aguado-Valerio*^{id}, Rosy N. Carmona-Pichardo^{id}, Laura Cantorán-Ramírez^{id},
Luis A. Castellón-Carbajal^{id}, Rodolfo García-Santiago^{id}, Luis D. Valdez-Vega^{id} y Rafael A. Cruz-Nieves^{id}

Servicio de Gastroenterología, Unidad Médica de Alta Especialidad Manuel Ávila Camacho, Instituto Mexicano del Seguro Social, Puebla, Pue., México

Resumen

Blue rubber bleb nevus syndrome (BRBNS) is a rare vascular disorder characterized by congenital venous malformations that primarily affect the skin and gastrointestinal tract, with chronic bleeding and iron-deficiency anemia as the main clinical manifestations. We report the case of a 46-year-old woman with typical cutaneous lesions since childhood and persistent anemia. The combined use of upper endoscopy, colonoscopy, and capsule endoscopy allowed precise assessment of the disease's extent throughout the gastrointestinal tract. This case highlights the importance of a comprehensive endoscopic evaluation for the diagnosis and characterization of BRBNS.

Palabras clave: Síndrome de nevos azules ahulados. Malformaciones venosas. Hemorragia gastrointestinal. Videocápsula endoscópica. Endoscopia digestiva.

Blue rubber bleb nevus syndrome: case report in an adult patient

Abstract

El síndrome de nevos azules ahulados (SNA) es una enfermedad vascular rara, caracterizada por malformaciones venosas congénitas que afectan principalmente piel y tracto gastrointestinal, con sangrado crónico y anemia ferropénica como principales manifestaciones. Presentamos el caso de una mujer de 46 años con lesiones cutáneas típicas desde la infancia y anemia persistente. La combinación de endoscopia, colonoscopia y videocápsula permitió valorar la extensión de la enfermedad a lo largo del tubo digestivo. Este caso enfatiza la utilidad de la evaluación endoscópica completa para el diagnóstico y caracterización del SNA.

Keywords: Blue rubber bleb nevus syndrome. Venous vascular malformations. Gastrointestinal hemorrhage. Capsule endoscopy. Gastrointestinal endoscopy.

*Correspondencia:

Jesús A. Aguado-Valerio
E-mail: jalfredoavalerio@gmail.com

Fecha de recepción: 28-10-2025
Fecha de aceptación: 28-12-2025
DOI: 10.24875/END.25000041

Disponible en internet: 29-06-2026
Endoscopia. 2026;38(1):27-30
www.endoscopia-ameg.com

0188-9893/© 2025. Asociación Mexicana de Endoscopia Gastrointestinal, publicado por Permanyer México SA de CV, todos los derechos reservados.

Introducción

El síndrome de nevos azules ahulados (SNAA), descrito por Gascoyen en 1860 y nombrado por Bean en 1958, ha sido reportado en menos de 250 casos en el mundo¹. Clínicamente se manifiesta con sangrado crónico, anemia ferropénica y, en menor frecuencia, complicaciones como vólvulo o intususcepción². Endoscópicamente, las lesiones aparecen como nódulos azulados o violáceos, localizados en intestino delgado, colon y estómago³. Su diagnóstico sigue siendo un reto por la dispersión multifocal de las lesiones.

Presentación del caso

Mujer de 46 años con antecedente de cardiopatía congénita corregida en la infancia. Desde los primeros años presentó anemia ferropénica crónica y lesiones cutáneas azuladas en tronco y mucosa oral, blandas y confluentes. En la adolescencia, estudios endoscópicos documentaron lesiones vasculares en estómago y colon, inicialmente diagnosticadas como síndrome de Rendu-Osler-Weber.

Durante su evolución presentó episodios intermitentes de melena y hematoquecia, con múltiples hospitalizaciones y transfusiones, sin tratamiento específico. Fue referida por persistencia de anemia y sangrado digestivo bajo esporádico.

Al examen físico se observaron múltiples lesiones cutáneas violáceas, compresibles, en cavidad oral y extremidades (Fig. 1). La colonoscopia mostró lesiones subepiteliales azul violáceas de 5-20 mm en colon e íleon distal, sin hemorragia activa (Fig. 2). La gastro-duodenoscopia reveló lesiones similares en estómago y duodeno, algunas con sangrado superficial, tratadas con argón plasma con adecuada respuesta (Fig. 3 A y B). Finalmente, la videocápsula endoscópica identificó múltiples lesiones submucosas azuladas a lo largo del intestino delgado, de hasta 20 mm de diámetro (Fig. 4). Con base en hallazgos clínicos y endoscópicos se integró el diagnóstico de SNAA. La paciente fue egresada con seguimiento endoscópico programado.

Discusión

El SNAA es una entidad poco frecuente cuyo diagnóstico suele establecerse en la infancia, aunque no es raro que persista subdiagnosticado hasta la edad adulta. Sus manifestaciones gastrointestinales (sangrado crónico y anemia ferropénica) suelen ser el motivo de consulta más relevante⁴.

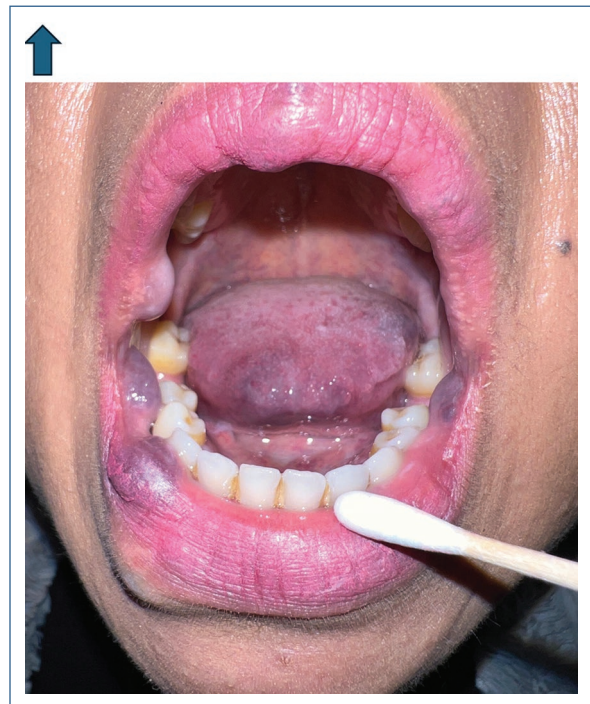


Figura 1. Lesiones venosas azuladas compatibles con nevos azules en mucosa oral.

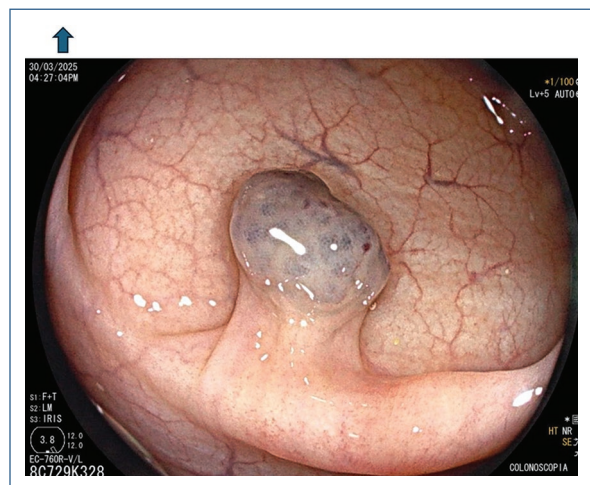


Figura 2. Lesión subepitelial azul violácea compatible con nevo azul en colon.

La dispersión de las lesiones, con predilección por el intestino delgado, limita la sensibilidad de la endoscopia y colonoscopia convencionales, por lo que la cápsula endoscópica o enteroscopia de balón se consideran fundamentales para una evaluación completa. Endoscópicamente, las lesiones se caracterizan por ser nódulos azulados o violáceos, submucosos, de superficie

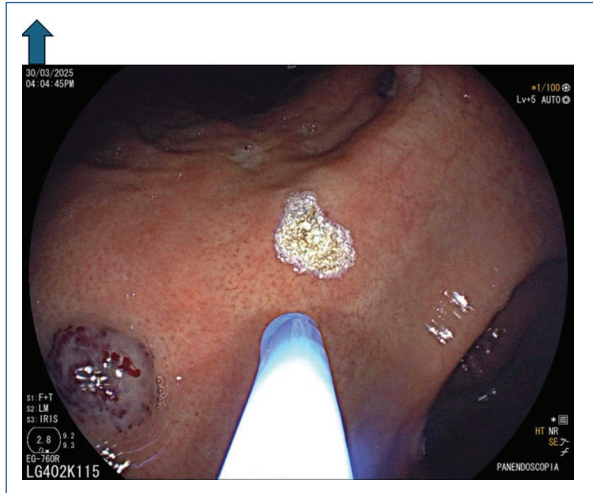


Figura 3. A: nevos azules en estómago. **B:** nevos azules en estómago posterior a termocoagulación de no contacto con argón plasma.

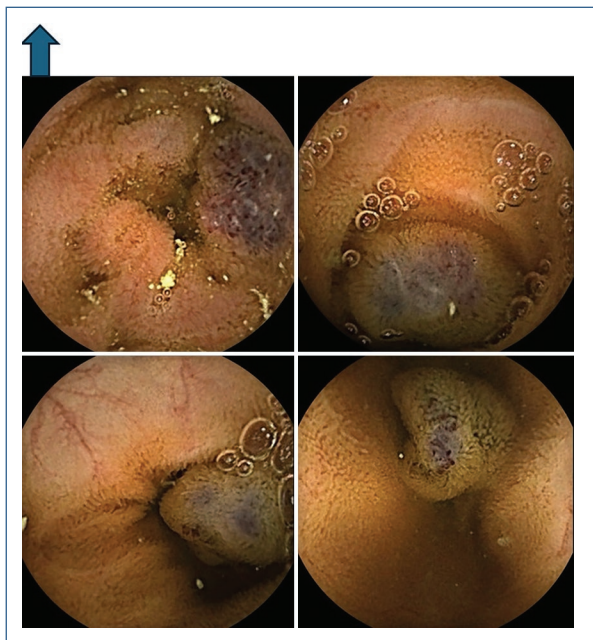


Figura 4. Nevos azules en intestino delgado detectados mediante videocápsula endoscópica

lisa y consistencia blanda, con potencial hemorrágico significativo. Estudios como el ultrasonido Doppler o la tomografía computarizada pueden ayudar a evaluar el flujo vascular y detectar complicaciones⁵.

En cuanto al tratamiento, no existe consenso. La primera línea es el abordaje endoscópico (escleroterapia, ligadura con banda o termocoagulación), mientras

que la cirugía se reserva para casos refractarios o complicados⁶. Recientemente, los inhibidores de mTOR (sirolimús, everolimús) han mostrado respuestas clínicas alentadoras, aunque sus efectos adversos limitan su uso sistemático⁷.

El pronóstico depende del grado de compromiso gastrointestinal y del riesgo hemorrágico. Muchos pacientes requieren múltiples transfusiones a lo largo de su vida; sin embargo, con un manejo adecuado pueden mantener una expectativa de vida cercana a la población general.

Conclusiones

El caso presentado resalta la importancia de la evaluación endoscópica integral en el SNAA. La combinación de endoscopia, colonoscopia y videocápsula permitió establecer el diagnóstico y valorar la extensión de la enfermedad en una paciente con anemia crónica y lesiones cutáneas características.

Financiamiento

No se recibió apoyo financiero para este trabajo.

Conflicto de intereses

Los autores declaran no tener conflicto de intereses.

Consideraciones éticas

Protección de personas y animales. Los autores declaran que para esta investigación no se han realizado experimentos en seres humanos ni en animales.

Confidencialidad, consentimiento informado y aprobación ética. Los autores han seguido los protocolos de su centro sanitario/institución para acceder a los datos de las historias clínicas. Se ha obtenido el consentimiento informado de los pacientes y se cuenta con la aprobación del Comité de Ética. Se han seguido las recomendaciones de las guías SAGER.








Declaración sobre el uso de inteligencia artificial. Los autores declaran que no utilizaron ningún tipo de inteligencia artificial generativa para la redacción de este manuscrito.

Referencias

1. Kaur T, Singh S. Blue rubber bleb nevus syndrome: a case report. *Indian J Dermatol.* 2014;59(1):98.

2. Baigrie D, Rice AS, An IC. Blue Rubber Bleb Nevus Syndrome [Internet]. Treasure Island (FL): StatPearls Publishing; 2023. Disponible en: <https://pubmed.ncbi.nlm.nih.gov/31082129>
3. Rimondi A, Sorge A, Murino A, Nandi N, Scaramella L, Vecchi M, et al. Treatment options for gastrointestinal bleeding blue rubber bleb nevus syndrome: systematic review. *Digest Endosc.* 2024;36(2):162-71.
4. Blanco-Velasco G, Zamarripa-Mottú R, Solórzano-Pineda OM, Murcio-Pérez E, Hernández-Mondragón OV. Síndrome de blue rubber-bleb nevus en pacientes geriátricos. *Rev Gastroenterol Mex [Internet].* 2020;85(2):215-6. <https://www.revistagastroenterologiamexico.org/es-sindrome-blue-rubber-bleb-nevus-pacientes-articulo-S037509061930093X>
5. López-Ugalde MV, Cazares-Méndez MJ, Vivar-Aquino LD, Cadena-León JF, Cervantes-Bustamante R, Zárate-Mondragón F, et al. Síndrome de nevos azules ahulados: reporte de un caso. *Rev Gastroenterol Mex [Internet].* 2020;85(2):216-9. <https://www.revistagastroenterologiamexico.org/es-sindrome-nevos-azules-ahulados-reporte-articulo-S0375090612001164>
6. Jin XL. Blue rubber bleb nevus syndrome: a case report and literature review. *World J Gastroenterol.* 2014;20(45):17254.
7. Yokoyama M, Ozeki M, Nozawa A, Usui N, Fukao T. Low-dose sirolimus for a patient with blue rubber bleb nevus syndrome. *Pediatrics International.* 2020;62(1):112-3.

Abordaje diagnóstico y terapéutico en paciente con úlcera gástrica refractaria

Ramón A. Ruelas-Estrada^{1*} , Luis D. Beltrán-Ontiveros¹ , José L. Tamayo-de la Cuesta¹ ,
Paulo C. Gómez-Castaños¹ , Omar E. Morales-Flores¹ , Fernando Romero-Aguilar² 
y Erick I. Montero-Archundia² 

¹Servicio de Gastroenterología y Endoscopia, Centro de Investigación y Docencia en Ciencias de la Salud; ²Servicio de Gastroenterología y Endoscopia, Hospital Regional No. 1 Dr. Manuel Cárdenas de la Vega, Culiacán, Instituto de Seguridad y Servicios Sociales de los Trabajadores del Estado. Culiacán, Sin., México

Resumen

La hemorragia digestiva alta (HDA) por úlcera péptica sigue siendo una causa importante de morbilidad. Aunque la endoscopia es el tratamiento inicial, algunos casos presentan fracaso terapéutico. Se describe un paciente adulto mayor con HDA persistente pese a dos intervenciones endoscópicas. Ante el resangrado y el deterioro hemodinámico, una angiografía urgente evidenció sangrado arterial activo, realizándose embolización transarterial selectiva con éxito. Este caso destaca la embolización como una alternativa eficaz, segura y menos invasiva cuando falla la terapia endoscópica, resaltando la necesidad de un manejo multidisciplinario oportuno.

Palabras clave: Úlcera gástrica refractaria. Hemorragia digestiva alta. Embolización arterial transcáteter. Falla al tratamiento endoscópico.

Diagnostic and therapeutic approach in a patient with refractory gastric ulcer

Abstract

Upper gastrointestinal bleeding due to peptic ulcer disease remains an important cause of morbidity. Although endoscopy is the first-line treatment, some cases fail to achieve hemostasis. We report an elderly patient with persistent bleeding despite two endoscopic interventions. Ongoing rebleeding and hemodynamic deterioration prompted urgent angiography, which demonstrated active arterial extravasation. Selective transarterial embolization was successfully performed. This case highlights embolization as an effective, safe, and less invasive alternative when endoscopic therapy fails, underscoring the importance of timely multidisciplinary management.

Keywords: Refractory gastric ulcer. Upper gastrointestinal bleeding. Transcatheter arterial embolization. Refractory to endoscopic treatment.

*Correspondencia:

Ramón A. Ruelas-Estrada
E-mail: rare2756@gmail.com

Fecha de recepción: 16-12-2025
Fecha de aceptación: 31-01-2026
DOI: 10.24875/END.25000044

Disponible en internet: 29-06-2026
Endoscopia. 2026;38(1):31-34
www.endoscopia-ameg.com

0188-9893/© 2026. Asociación Mexicana de Endoscopia Gastrointestinal, publicado por Permayer México SA de CV, todos los derechos reservados.

Introducción

La hemorragia digestiva alta (HDA) es una entidad frecuente y potencialmente letal. Se define como sangrado originado proximal al ligamento de Treitz, es decir, procedente del esófago, estómago o duodeno. La causa del sangrado se clasifica en variceal y no variceal, siendo la hemorragia por úlcera péptica (UP) la causa más frecuente de HDA¹. Aunque la incidencia de HDA ha disminuido gracias a la combinación de tratamientos farmacológicos (erradicación de *Helicobacter pylori*) y avances endoscópicos^{2,3}, sigue siendo una urgencia médica habitual, con mortalidad entre el 2 y el 10% según la serie y los factores de riesgo del paciente⁴⁻⁶. La evaluación inmediata del estado hemodinámico, la restitución del volumen intravascular mediante cristaloides, el tratamiento preendoscópico con inhibidores de la bomba de protones (IBP) y una endoscopia digestiva alta (EDA) precoz (≤ 24 horas) son el pilar para el diagnóstico-tratamiento de la HDA⁷.

Caso clínico

Paciente de sexo masculino de 80 años, sin antecedentes, que presenta hematemesis, evacuaciones melénicas y anemia grado I. Durante las primeras 24 horas persiste sangrado con caída de hemoglobina. Se realizó EDA, donde se identificó úlcera gástrica excavada con vaso visible sangrante de manera continua (Forrest IB) (Fig. 1A). Se realiza terapia combinada endoscópica (inyección de epinefrina 1:20 000 + colocación de dos hemoclips) (Fig. 1B), sin lograr hemostasia definitiva.

Por persistencia de descenso de hemoglobina, se decide realizar segunda valoración endoscópica, donde se logra evidenciar úlcera con coágulo adherido, se procede a lavado y se da nuevo manejo endoscópico (infiltración de adrenalina 1:10 000 + escleroterapia) (Fig. 1C).

Ante resangrado masivo y deterioro hemodinámico, se realiza angiografía urgente que demuestra extravasación activa de la arteria gastroduodenal. Se procede a embolización arterial transcatéter (ETA) selectiva con *coils* y *gelfoam* (Fig. 2), consiguiendo hemostasia completa.

Discusión

Aunque la terapia endoscópica combinada se asocia con tasas de éxito de hemostasia primaria del

80-95%, aún el 20% de los pacientes desarrolla resangrado^{8,9}. La mortalidad intrahospitalaria después de una hemostasia endoscópica exitosa ha sido disminuida a alrededor del 2%, pero aumenta entre cuatro y diez veces en caso de fracaso de la hemostasia endoscópica⁸.

Desde su introducción como terapia de rescate en 1972¹⁰, la ETA ha sido ampliamente adoptada como alternativa mínimamente invasiva a la cirugía de rescate en casos de hemostasia endoscópica fallida. La ETA se realiza mediante cateterización transfemoral percutánea con canulación selectiva del tronco celíaco y de la arteria mesentérica superior para identificar el sitio de sangrado y definir la anatomía vascular. Los materiales de embolización (p. ej., *coils*) se colocan a través de un microcatéter insertado coaxialmente mediante canulación superselectiva de la arteria sangrante¹¹. Aunque la ETA se ha considerado un método seguro y eficaz, se ha reportado una tasa de resangrado de hasta un 25% y una mortalidad a 30 días de hasta un 15-26%^{12,13}.

Además de los factores de riesgo relacionados con el paciente, también se han identificado factores dependientes del procedimiento: por ejemplo, uso exclusivo de *coils* frente a una combinación de materiales de embolización y la realización de más de una endoscopia antes de la embolización¹². Las complicaciones relacionadas con el procedimiento incluyen isquemia en el territorio vascular embolizado, formación de úlceras y estenosis¹³.

En conclusión, la evolución de este caso confirma que, pese a los avances endoscópicos y farmacológicos, un subgrupo de pacientes con HDA continúa presentando resangrado y fracaso terapéutico. Cuando la hemostasia endoscópica falla, la ETA emerge como una alternativa resolutive y menos invasiva que la cirugía, aunque no exenta de riesgos relevantes. Este escenario refuerza la necesidad de una valoración dinámica y multidisciplinaria, así como de intervenir de forma oportuna en pacientes con factores de alto riesgo, para mejorar los desenlaces y reducir la morbimortalidad asociada a esta entidad.

Agradecimientos

Los autores agradecen al Centro de Investigación y Docencia en Ciencias de la Salud por su valiosa ayuda.

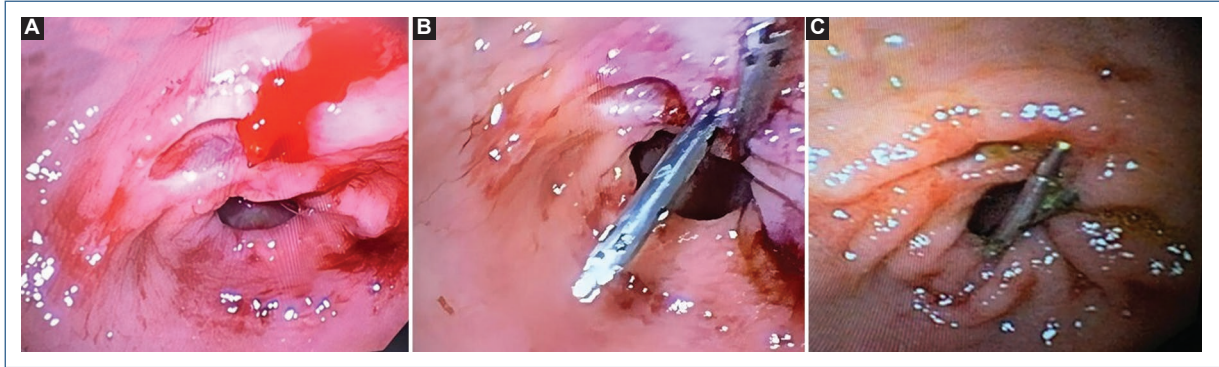


Figura 1. Videoendoscopia digestiva. **A:** úlcera excavada con vaso visible sangrante. **B:** dos hemoclips. **C:** úlcera con coágulo adherido y hemoclips colocados aún en sitio de colocación.

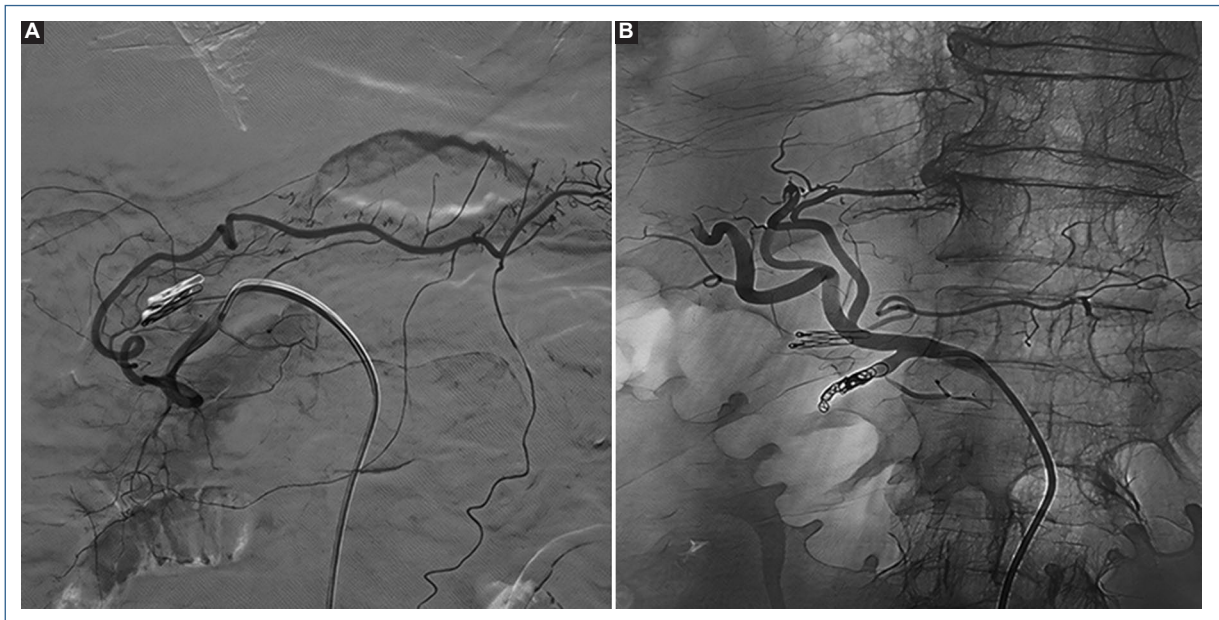


Figura 2. Angiografía abdominal. **A:** cateterización de tronco celíaco y selectivo de arteria gastroduodenal, observándose sangrado en esta topografía. **B:** embolización completa, corroborada con disparos de medio de contraste.

Financiamiento

La presente investigación no ha recibido ayudas específicas provenientes de agencias del sector público, sector comercial o entidades sin ánimo de lucro.

Conflicto de intereses

Los autores declaran expresamente no tener conflicto de intereses.

Consideraciones éticas

Protección de personas y animales. Los autores declaran que para esta investigación no se han realizado experimentos en seres humanos ni en animales.

Confidencialidad, consentimiento informado y aprobación ética. Los autores han seguido los protocolos de su centro sanitario/institución para acceder a los datos de las historias clínicas. Se ha obtenido el consentimiento informado de los pacientes y se cuenta

con la aprobación del Comité de Ética. Se han seguido las recomendaciones de las guías SAGER.

Declaración sobre el uso de inteligencia. Los autores declaran que no utilizaron ningún tipo de inteligencia artificial generativa para la redacción de este manuscrito.

Referencias

1. Oakland K. Changing epidemiology and etiology of upper and lower gastrointestinal bleeding. *Best Pract Res Clin Gastroenterol* 2019;42-43:101610.
2. Abougergi MS. Epidemiology of upper gastrointestinal hemorrhage in the USA: is the bleeding slowing down? *Dig Dis Sci*. 2018;63:1091-3.
3. Wuerth BA, Rockey DC. Changing epidemiology of upper gastrointestinal hemorrhage in the last decade: a nationwide analysis. *Dig Dis Sci*. 2018;63:1286-93.
4. Abougergi MS, Travis AC, Saltzman JR. The in-hospital mortality rate for upper GI hemorrhage has decreased over 2 decades in the United States: a nationwide analysis. *Gastrointest Endosc*. 2015;81:882-8.
5. Nahon S, Hagège H, Latrive JP, et al. Epidemiological and prognostic factors involved in upper gastrointestinal bleeding: results of a French prospective multicenter study. *Endoscopy*. 2012;44:998-1006.
6. Hearnshaw SA, Logan RFA, Lowe D, et al. Acute upper gastrointestinal bleeding in the UK: patient characteristics, diagnoses and outcomes in the 2007 UK audit. *Gut*. 2011;60:1327-35.
7. Gralnek IM, Stanley AJ, Morris AJ, et al. Endoscopic diagnosis and management of nonvariceal upper gastrointestinal hemorrhage (NVUGIH): European Society of Gastrointestinal Endoscopy (ESGE) Guideline - Update 2021. *Endoscopy*. 2021;53:300-32.
8. Mujadzic H, Noorani S, Riddle PJ, et al. Ulcer bleeding in the United States: epidemiology, treatment success, and resource utilization. *Dig Dis Sci*. 2024;69(6):1963-71.
9. Rasmussen IR, Gogenur I, Tolstrup MB. Transarterial embolisation for gastrointestinal bleeding caused by an ulcer. *Ugeskr Laeger*. 2019;181:V05180369.
10. Rosch J, Dotter CT, Brown MJ. Selective arterial embolization: a new method for control of acute gastrointestinal bleeding. *Radiology*. 1972;102(2):303-6.
11. Loffroy R, Guiu B, D'Athis P, et al. Arterial embolotherapy for endoscopically unmanageable acute gastroduodenal hemorrhage: predictors of early rebleeding. *Clin Gastroenterol Hepatol*. 2009;7(5):515-23.
12. Zetner D, Rasmussen IR, Frykman CP, et al. Risk factors for rebleeding and mortality following prophylactic transarterial embolization for patients with high-risk peptic ulcer bleeding: a single-center retrospective cohort study. *Surg Endosc*. 2024;38(4):2010-8.
13. McGraw JR, Kiefer RM, Shah A, et al. Outcomes of transarterial embolization for acute non-variceal upper gastrointestinal bleeding: correlation with periprocedural endoscopy. *J Vasc Interv Radiol*. 2023;34(6):1062-9.